MUTUALIDAD DE FUTBOLISTAS

EXPEDIENTE DE INDEMNIZACIÓN 2/2022

MUTUALISTA

D. JORGE SEGOVIA TORREMOCHA, jugador del Club F.S. CIUDAD DE ALCORCÓN.

LESIÓN

Sufrida el 23 de enero de 2021, en el transcurso del partido disputado entre F.S. CIUDAD DE ALCORCÓN y el CIUDAD DE MÓSTOLES. La lesión sufrida por el mutualista se diagnosticó como "*conmoción retiniana con edema y hemorragias periféricas, más edema de Berlín, más dvp hemorrágico en tto maxidex*", el mutualista fue atendido de urgencia por el servicio público de salud de la Comunidad de Madrid y el seguimiento ha sido realizado por los servicios médicos de la DT MAD.

DIAGNÓSTICO – CRITERIO MÉDICO

Se adjuntan como anexo los informes de los doctores que han tratado al mutualista y el informe el informe de secuelas y déficit funcional emitido por el jefe de los servicios médicos de la DT MAD, Dr. D. Fernando Jara.

VERIFICACIONES REALIZADAS

- La condición de mutualista para la temporada 2020/2021, figura formalizada en el boletín de afiliación nº 20/21-200097 de fecha 15 de octubre de 2020, el importe de la prima fue de 44,07€.

- La lesión se produjo según las circunstancias previstas en el artículo 6º del Reglamento de Prestaciones.

- El jefe de los servicios médicos de la DT MAD, en su informe de la valoración de secuelas y déficit funcional, manifiesta que, las lesiones que presenta el mutualista representan una incapacidad permanente parcial para la práctica del fútbol de competición.

Inscrita en el Registro Mercantil de Madrid, Tomo 6065, Folio 118, Hoja M-99098, CIF V85599645

Calle Viriato, 2 – 1ª – 2 ª • Tel. 91 446 14 08 • 28010 - Madrid

MUTUALIDAD DE FUTBOLISTAS

PROPUESTA

En consecuencia, se eleva a la consideración de la Junta Directiva de la Mutualidad la siguiente propuesta:

- 1º. Que, de acuerdo con el informe emitido por el jefe de los servicios médicos de la DT MAD y de las verificaciones realizadas por el área de prestaciones de la Mutualidad, le sea reconocida a la mutualista, D. JORGE SEGOVIA TORREMOCHA, una incapacidad permanente parcial para la práctica del fútbol de competición.

- 2ª que sea indemnizado con MIL NOVECIENTOS VEINTE EUROS (1.920 €), de acuerdo con la clasificación consignada en el baremo de accidentes de trabajo – *apartado I. Cabeza y cara, punto 3 disminución de la agudeza visual de un ojo en más del 50 por 100.*

No obstante, la JUNTA DIRECTIVA, con su superior criterio, resolverá.

Fdo. José-Andrés Cruz de Prado
Director de Prestaciones

51341600B JOSÉ ELÍAS GALLEGOS (R: V85599645)

Firmado digitalmente por 51341600B JOSÉ ELÍAS GALLEGOS (R: V85599645)
Fecha: 2022.01.09 14:40:15 +01'00'

VºBº José-Elias Gallegos Díaz de Villegas
Director General

Inscrita en el Registro Mercantil de Madrid, Tomo 6065, Folio 118, Hoja M-99098, CIF V85599645

Calle Viriato, 2 – 1ª – 2 ª • Tel. 91 446 14 08 • 28010 - Madrid

ANEXO

MUTUALIDAD
DE FUTBOLISTAS

Inscrita en el Registro Mercantil de Madrid, Tomo 6065 , Folio 118, Hoja M-99098, CIF V85599645

INFORME MÉDICO DE D. JORGE SEGOVIA TORREMOCHA.

Paciente atendido a través de la Mutualidad tras sufrir accidente deportivo en el ojo derecho, en un partido de fútbol el 23 de Enero 2021.

Atendido en el Hospital Infanta Cristina y Hospital 12 de Octubre fue diagnosticado de :

Conmoción retiniana con edema y hemorragias periféricas + edema de Berlín+ Hemorragia vítrea y DVP traumático.

Fue tratado de sus lesiones con inyección de corticoides + fotocoagulación.

La evolución no ha sido satisfactoria dejando como secuelas una turbidez residual con una atrofia macular, con una baja agudeza residual estable (agudeza visual 20% de la agudeza del ojo sano)

Secuela lesión: pérdida 80% de agudeza visual (no recuperable).

MUTUALIDAD FUTBOLISTAS ESPAÑOLES
DELEGACIÓN MADRILEÑA
Dr. Fernando Jara
Traumatólogo
Colg. 79380

Dr. Jara Sanchez

Madrid, 04 de Noviembre de 2.021

4-NOVIEMBRE-2021

Muy Sres. Míos

En relación a la lesión que sufrí el pasado 23 de Enero del año actual y una vez obtenidos los informes necesarios, solicito:

Que conforme a lo que determina el Articulo 8 del Reglamento de prestaciones, la indemnización por incapacidad que pueda corresponderme, para lo cual adjunto todos los informes médicos necesarios para tal fin.

FIRMA

JORGE SEGOVIA TORREMOCHA

DNI.- 53805160H

C/FERNANDO III EL SANTO, Nº 11 4º2

PARLA (MADRID)

TF.- 608 127 661

Nº CUENTA CORRIENTE..... ES74 2100 1969 520200272020

MUTUALIDAD DE PREVISIÓN SOCIAL DE
FUTBOLISTAS ESPAÑOLES A PRIMA FIJA
DELEGACIÓN TERRITORIAL MADRILEÑA

04 NOV. 2021

ENTRADA

ESPAÑA DOCUMENTO NACIONAL DE IDENTIDAD

APELLIDOS
SEGOVIA
TORREMOCHA

NOMBRE
JORGE

SEXO
M

NACIONALIDAD
ESP

FECHA DE NACIMIENTO
19 01 2003

NUM SOPORT
BIU167537

VALIDEZ
08 01 2024

682368

DNI 53805160H

DOMICILIO
C. FERNANDO III EL SANTO 11 P04 0002
PARLA
MADRID

LUGAR DE NACIMIENTO
GETAFE
MADRID

HIJO/A DE
MIGUEL ANGEL / SOLEDAD

EQUIPO
285061601

IDESPBIU167537453805160H<<<<<<
0301198M2401081ESP<<<<<<<<<<<5
SEGOVIA<TORREMOCHA<<JORGE<<<<<

Delegación Madrileña

Num. de Boletin: 20/21-200097

BOLETIN DE AFILIACION-COTIZACION

Que justifica el pago de las cuotas de la MUTUALIDAD DE FUTBOLISTAS ESPAÑOLES A PRIMA FIJA y acredita la condicion de mutualista durante la temporada 20/21 de los siguientes afiliados pertenecientes al:

Club: **9168** **F.S. CIUDAD DE ALCORCON** CIF: **G-82695156**

que participa en competicion de categoria: **5S - DIVISION HONOR JUVENIL SALA**

(Importes expresados en Euros)

D.N.I.	APELLIDOS Y NOMBRE	Cl. Lic.	Cuota Técnica	Recargo o Bonif.	Cuota Comercial	Consorcio Comp. de Seguros	Recibo	Abono Recibo	Total
09102826	GARCIA HUERTA, GONZALO	JS	64,24	-20,24	44,00	0,07	44,07		44,07
09137919	SANCHEZ GOMEZ TOSTON, JUAN MAN	JS	64,24	-20,24	44,00	0,07	44,07		44,07
09137951	PACHECO PEREZ, ALVARO	JS	64,24	-20,24	44,00	0,07	44,07		44,07
11871708	TERRES DE LA PLAZA, ALEJANDRO	JS	64,24	-20,24	44,00	0,07	44,07		44,07
26511702	CAPARROS CRUZ, FRANCISCO JOSE	JS	64,24	-20,24	44,00	0,07	44,07		44,07
47586377	MARTIN BARTOLOME, CARLOS	JS	64,24	-20,24	44,00	0,07	44,07		44,07
48206332	BARDERAS LEMA, IVAN	JS	64,24	-20,24	44,00	0,07	44,07		44,07
53805160	SEGOVIA TORREMOCHA, JORGE	JS	64,24	-20,24	44,00	0,07	44,07		44,07
	Cuota del Club		56,00		56,00	0,08	56,08		56,08
	Sumas.....		569,92	161,92	408,00	0,64	408,64	0,00	408,64

Fecha del Boletin: **15/10/2020**

MUTUALIDAD DE PREVISIÓN SOCIAL DE FUTBOLISTAS ESPAÑOLES A PRIMA FIJA

SELLO DEL CLUB

Parte fechado en ..... a ..... de ..... del .....

Nombre y Apellidos del **Directivo** del Club que firma el presente parte de lesiones

..... DNI .....

El firmante del presente documento se compromete a recabar el consentimiento expreso del afiliado que haya sufrido las lesiones reflejadas en el presente parte, con el objeto de que sus datos se incorporen a un registro informatizado de la Mutua de Previsión social de Futbolistas Españoles a Prima Fija, e informarle que le asisten los derechos contenidos en el artículo 5 de la LOPD, pudiendo ejercerlos en cualquier momento remitiéndose al titular del fichero.

Delegación Territorial ..... Nº Expediente ..... Firma .....

DNI 53805160-H Nº Club ..... Nombre del Club FS CIUDAD ALCORCON

Fecha de nacimiento 190103 Apellidos SEGOVIA TORDESILLAS Nombre JORGE

Domicilio CALLE DE LAS ESTRELLAS, 40

Localidad ..... Provincia .....

CP ..... Tlfno. ..... Categoría ..... Modalidad FÚTBOL F.SALA FÚTBOL7 Sexo MASC. FEM.

Puesto PORTERO (X) DEFENSA MEDIO DELANTERO Licencia PROFESIONAL AFICIONADO JUVENIL CADETE INFANTIL ALEVÍN Otros (especificar) .....

Superficie de entrenamiento C. NATURAL C. ARTIFICIAL TIERRA OTROS Entrenamiento semanal (min) .....

Fecha de la lesión 230121 ¿Dónde ocurrió la lesión? PARTIDO (X) ENTRENAMIENTO Otros (especificar) .....

Si fue en el partido, ¿en qué minuto? 0-15 16-30 31-45 45-60 61-75 76-90 ¿En qué superficie? C. NATURAL C. ARTIFICIAL TIERRA OTROS (X) ¿Hubo colisión? SI (X) NO

Equipo rival ..... ¿Está relacionado con una lesión anterior (del mismo tipo y en el mismo lugar)? SI NO (X) Tipo de bota utilizada Multitaco césped artificial Otros (X)

MOD. 20

Asistencia prestada por Dr./Dra. ..... Nº Colegiado .....

Tipo anatomopatológico (Tabla 1) ..... Asiento anatómico (Tabla 2) ..... LATERALIDAD DERECHA IZQUIERDA

Causa baja deportiva SI NO Fecha de la baja ..... Días estimados para la vuelta a la competición .....

Exploraciones complementarias Rx RMN ECO TAC Otros (especificar) .....

Diagnóstico provisional .....

Tratamiento QUIRÚRGICO CONSERVADOR Si es conservador, indicar tipo .....

Observaciones

Diagnóstico definitivo .....

En ..... a ..... de ..... del .....

El Médico de la Mutualidad

- Cuando la lesión sea leve, puede consignar el alta en esta casilla ALTA MÉDICA
- Todo Parte no cumplimentado será devuelto
- Es obligatorio adjuntar el original de la Ficha Federativa y del DNI junto a este parte

Jefatura Territorial de los Servicios Médicos de la Delegación .....

Alcorcón, 29 de enero de 2021

Yo, **Alfonso Catalina Segura**, con DNI: 53101115-A, como **PRESIDENTE** del club A.D. Alcorcón Fútbol Sala (F.S. Ciudad de Alcorcón)

COMUNICO:

- **Que el pasado sábado 23 de enero de 2021 nuestro jugador Jorge Segovia Torremocha, con DNI: 53805160-H, sufrió una lesión en su ojo derecho en el partido de liga que nos enfrentó al equipo Ciudad de Móstoles.**

- **Les adjunto una copia de su licencia**

REAL FEDERACIÓN ESPAÑOLA DE FÚTBOL

TEMP 20/21

Apellidos: SEGOVIA TORREMOCHA
Nombre: JORGE
Identificador: 53805160H F.Ini. : 15/10/2020
F.Nacimiento: 19/01/2003
Licencia: JUVENIL SALA
Nº Club: 0509168
Club: F.S. CIUDAD DE ALCORCON
División: DIVISIÓN DE HONOR JUVENIL F.S.

No convalida vicios de nulidad ni confirma alineaciones antirreglamentarias cuya responsabilidad incumbe a los Clubs.

FEDERACIÓN MADRILEÑA DE FÚTBOL SALA

N-5620381201-22

fénix

- **Al no poder haber contactado con éxito para que le pudiesen atender de urgencias, el jugador fue por su cuenta a la seguridad social. Le atendieron en el Hospital Universitario Infanta Cristina de Parla y le derivaron al Hospital 12 de Octubre.**

- **Les adjunto en el correo la copia de todos los informes de su lesión ocular.**

- **SOLICITO CON URGENCIA QUE SEA ATENDIDO POR UN ESPECIALISTA DE NUESTRO SEGURO MÉDICO Y ASÍ PODER TENER UNA SEGUNDA OPINIÓN.**

- **EL TELÉFONO DE CONTACTO DEL PADRE DEL JUGADOR ES 677811160.**

Y para que quede constancia de ello, firmo este documento en Alcorcón, en el día de hoy: viernes 29 de enero de 2021

Fdo: Alfonso Catalina Segura
Presidente del club A.D. Alcorcón
Fútbol Sala

Real Federación Española de Fútbol

Temporada 2020/2021 - División de Honor Juvenil Sala - 1 - Subgrupo 4A - Jornada 13

Fecha del encuentro:	23/01/2021 16:30	Televisión:	
Celebrado en:	Calle Hermanos Pinzón s/n, 28936 Mostoles (Madrid)	Campo:	P.M. Villafontana

Ciudad de Mostoles						4	F.S. Ciudad De Alcorcon						3
Nº	Jugador		Tarjeta 1ªA	Tarjeta 2ªA	Tarjeta R	Gol	Nº	Jugador		Tarjeta 1ªA	Tarjeta 2ªA	Tarjeta R	Gol
Jugadores Titulares													
4	Salcedo Fuertes, Ruben	X					1P	Segovia Torremocha, Jorge	X	30			
7	Matilla Torres, Pablo	X					7	Pacheco Perez, Alvaro	X	3	36		
8	Ramirez Arango, Emanuel	X				2	9	Caparros Cruz, Francisco Jose	X				1
21C	Medina Castro, Ismael	X					21	Parejo Galan, Jonathan	X	23			
28P	Amarilla Perez, Hugo	X					23C	Cabrera Martin, Jose Guillermo	X	36			1
Jugadores Suplentes													
9	Badia Lopez, Hugo	X					8	Perez Alonso, Daniel	X				
10	Toledano Gonzalez, Roberto	X					10	Terres De La Plaza, Alejandro	X				
11	Otero Gonzalez, Moises	X					11	Garcia Huerta, Gonzalo					
14	Andres Martin, Sergio	X					16	Chamorro Blazquez, Javier	X				
23	Borjas Mora, Samuel						17	Mujica Perez, Alejandro	X				
27P	Secilla Martinez, Jesus	X					28	Martin Bartolome, Carlos					
69	Gonzalez Perez, Carlos	X				2	69P	Barderas Lema, Ivan		36	36		
							80	Sanchez Gomez Toston, Juan Manuel	X	35			1
							99	Martin Galan, Raul	X				
Técnicos													
Delegado Sala: Cayetano Morales, Luis						-	Entrenador Sala: Jimeno Rodriguez, Carlos					30	-
Entrenador Sala: De La Cruz Izquierdo, Jorge						-	Entrenador Segundo Sala: Araujo Aparicio, Juan Carlos						-
						-	Delegado Sala: Laplana Martin, Jesus						-

TIEMPOS MUERTOS Y FALTAS ACUMULATIVAS

	Tiempo Muerto	Faltas Acumulativas		Tiempo Muerto	Faltas Acumulativas
1ª Parte	X	1	1ª Parte	X	6
2ª Parte	X	3	2ª Parte	X	5

GOLES

Dorsal	Jugador		Minuto	Dorsal	Jugador		Minuto
69	Gonzalez Perez, Carlos	⚽	22	80	Sanchez Gomez Toston, Juan Manuel	⚽	4
8	Ramirez Arango, Emanuel	⚽	28	9	Caparros Cruz, Francisco Jose	⚽	13
69	Gonzalez Perez, Carlos	⚽	29	23	Cabrera Martin, Jose Guillermo	⚽	18
8	Ramirez Arango, Emanuel	⚽	30				

Equipo Arbitral:

Árbitro Fútbol Sala: Alonso Sanz, Luis Miguel (C.T.A.F.S. Madrileño)

Árbitro Fútbol Sala: Otero Garcia, Alvaro (C.T.A.F.S. Madrileño)

Árbitro Asistente F.S.: Ortega Rodriguez, Vicente (C.T.A.F.S. Madrileño)

Ciudad de Mostoles	F.S. Ciudad De Alcorcon

INCIDENCIAS ESPECÍFICAS

JUGADORES CONVOCADOS

Amonestaciones

- En el min. 3, 7 Pacheco Perez, Alvaro fue amonestado por el siguiente motivo: Dar una patada a un (adversario, compañero, árbitro, entrenador, médico, etc.) estando el balón en juego

- En el min. 23, 21 Parejo Galan, Jonathan fue amonestado por el siguiente motivo: Sujetar a un adversario impidiendo su avance.

- En el min. 30, 1 Segovia Torremocha, Jorge fue amonestado por el siguiente motivo: Protestar, de forma ostensible (levantando un/los brazos, etc.) una decisión mía

- En el min. 35, 80 Sanchez Gomez Toston, Juan Manuel fue amonestado por el siguiente motivo: Jugar el balón con la mano, de forma intencionada, intentando marcar o marcando un gol

- En el min. 36, 7 Pacheco Perez, Alvaro fue amonestado por el siguiente motivo: Alejar el balón del lugar desde donde se iba a efectuar una puesta en juego

- En el min. 36, 69 Barderas Lema, Ivan fue amonestado por el siguiente motivo: Protestar, de forma ostensible (levantando un/los brazos, etc.) una decisión mía

- En el min. 36, 69 Barderas Lema, Ivan fue amonestado por el siguiente motivo: Dar una patada a un (adversario, compañero, árbitro, entrenador, médico, etc.) estando el balón en juego

- En el min. 36, 23 Cabrera Martin, Jose Guillermo fue amonestado por el siguiente motivo: Protestar, de forma ostensible (levantando un/los brazos, etc.) una decisión mía

Expulsiones

- En el min. 36, 69 Barderas Lema, Ivan fue expulsado por el siguiente motivo: Doble Amonestación.

- En el min. 36, 7 Pacheco Perez, Alvaro fue expulsado por el siguiente motivo: Doble Amonestación.

TÉCNICOS

Expulsiones

- En el min. 30, 0 Jimeno Rodriguez, Carlos fue expulsado por el siguiente motivo: Dirigirse a mí desde el/saliendo del banquillo en los siguientes términos con los brazos en alto: " No os preocupéis que el vídeo lo verá toda la Comunidad de Madrid.", continuó diciendo una vez expulsado:"Toda la puta vida igual, no vas a cambiar". Una vez expulsado continuó dando órdenes desde la grada habiendo sido advertido previamente.

INCIDENCIAS GENERALES

Motivo: Lanzar objetos Antes del inicio del partido, el Delegado del club Ciudad de Móstoles D. Luis Copa Martínez con DNI 08937406 C, y el Delegado del club F.S. Ciudad de Alcorcón D. Juan Carlos Araujo Aparicio con DNI 11847080 X declaran bajo juramento que todos los jugadores inscritos en el acta para la disputa del partido han pasado los test según la periodización del protocolo y todos ellos han dado negativo. También antes del inicio del partido, el Responsable de Higiene de la instalación D. Iván Prados Crespo con DNI nº 47529784 P y en presencia de los dos delegados de ambos equipos me manifiesta que se ratifica en la declaración presentada en el aplicativo online en relación con el cumplimiento de las normas de higiene de las instalaciones y manifiesta que en el día de hoy siguen estando plenamente vigentes. Al mismo tiempo, como árbitro informo a los delegados de los equipos de la recomendación de la RFEF de usar la aplicación móvil Radar Covid19 y la petición de que lo transmita a los jugadores, entrenadores y demás miembros de los equipos.

Motivo: Lesión El jugador N. 1, D. Segovia Torremocha Jorge, recibió un golpe en su ojo derecho durante el transcurso del encuentro, requiriendo asistencia.

Delegado Local	Arbitro	Delegado Visitante
	Alonso Sanz, Luis Miguel	

IOGS MADRID
AVENIDA DEL VALLE, 30
MADRID
28003 MADRID
Tlfno. 915237575 Fax.:915217074
E-Mail: iogsmadrid@dr-simon.net
Web:www.dr-simon.net

Informe oftalmológico

Nº Historia: 225645
Edad: 18
Paciente: SEGOVIA TORREMOCHA, JORGE
Dirección: FERNANDO III EL SANTO 11, 4º2
Localidad: PARLA
Provincia 28980 - MADRID

Motivo de la consulta
* OD - VALORACION

Antecedentes familiares
* - NO REFIERE

Antecedentes personales
* - NO REFIERE

Medicación actual
* AO - SIN TRATAMIENTO OCULAR

Antecedentes oftalmológicos
* OD - GOLPE
* OD - UVEITIS
* OD - INYECCIONES TRIGON
* AO - FOTOCOAFULACION

EXPLORACIÓN

A.V. s/c: OD: **0,05** OI : **0,15** binocular:

Queratometría: OD: OI :

P.I.O: OD: **20** mm Hg OI : **20** mm Hg

Refracción Subjetiva:
OD: **-3,50** **-0,50** **180 °** Ad.: AV: **0,5**
OI : **-2,75** **-0,50** **170 °** Ad.: AV: **1,2+** binocular:

Refracción Cicloplégica:
OD: ° Ad.: AV:
OI : ° Ad.: AV: binocular:

Paquimetría: OD: **530** OI : **518**

B.U.T.: OD: OI :

Diám. pupilar: OD: mm OI : mm

Otras exploraciones

Signos Clínicos

Observaciones de la exploración

AO - SEGUNDA FTG
OD: C:50 E :100

OS: C:83 E:150
AO - OCT SC
AO - polo anterior
sin hallazgos en ao

IOGS MADRID
AVENIDA DEL VALLE, 30
MADRID
28003 MADRID
Tlfno. 915237575 Fax.: 915217074
E-Mail: iogsmadrid@dr-simon.net
Web:www.dr-simon.net

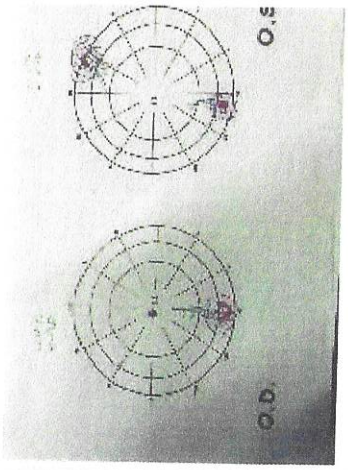



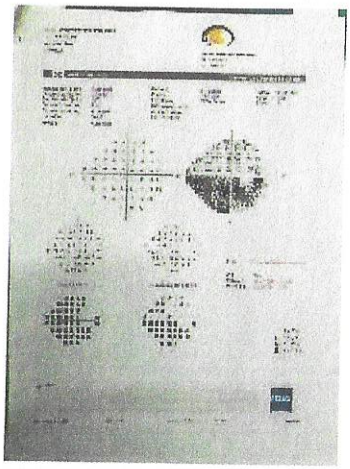

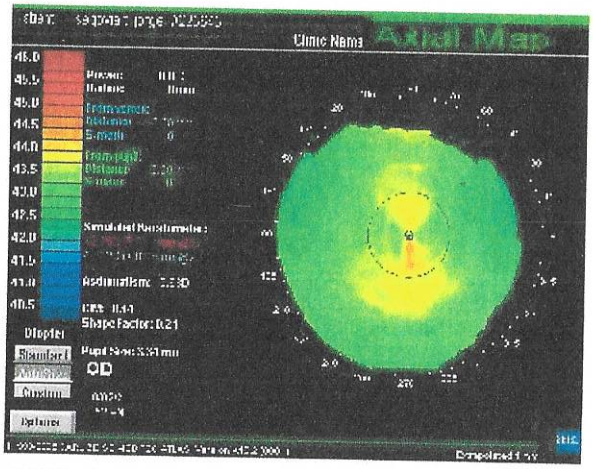

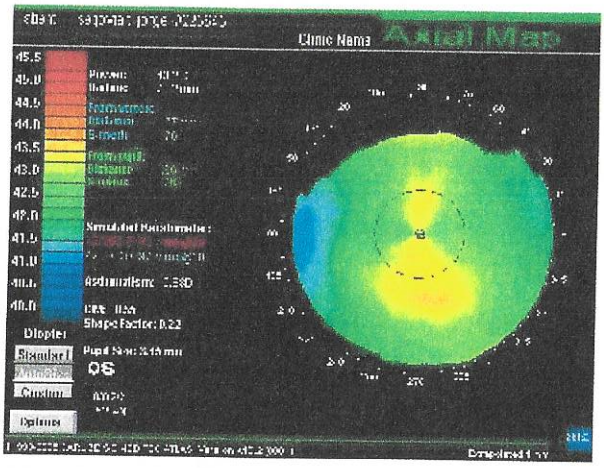

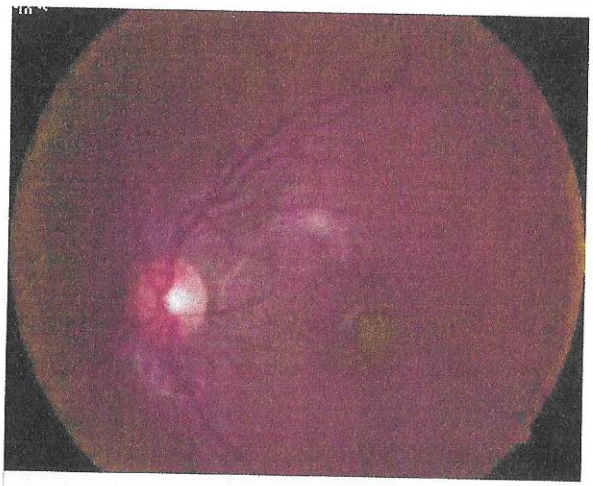

IOGS MADRID
AVENIDA DEL VALLE, 30
MADRID
28003 MADRID
Tlfno. 915237575 Fax.: 915217074
E-Mail: iogsmadrid@dr-simon.net
Web:www.dr-simon.net

DIAGNÓSTICO

* OD - PIO NORMALIZADA
* OD - MOVIMIENTO VITREO
* OD - MACULAS CORRECTAS
* OD - II PAR CORRECTO

INDICACIONES

* OD - POSIBILIDAD DE GENERAR CATARATA
* OD - VIDA NORMAL

TRATAMIENTO

* AO - SIN TRATAMIENTO--

OBSERVACIONES

Madrid a 2 de junio de 2021

Hospital Universitario Infanta Cristina SaludMadrid Avda. 9 de junio, nº.2 28981 – Parla. Tlf: 911913500	N.H.C.: 266234	
	Nombre y apellidos: JORGE SEGOVIA TORREMOCHA	
	Fecha de nacimiento: 19/01/2003	Sexo: Hombre
NOTA DE ASISTENCIA	Dirección: Avda FERNANDO III EL SANTO , 11 PLANTA 4, Nº 2 - Parla 28983 - Madrid	
	CIP: BBBBBBBBBW538519	

SERVICIO RESPONSABLE: OFTALMOLOGIA
Fecha de Impresión: 04-jun-2021

Evolución Méd Cex	Fecha de creación: 04-jun-2021 09:13

Atrofia macular en contexto de antecedente traumatico OD con baja AV residual
Actualmente sin tto

AP: ENDOFTALMITIS OD post inyección de trigón (Mazo 2021). Citado para control tras retirada de Ab tópico y desescalada de antiinflamatorios. Se pautó Combigan en ultima revision por PIO alta. Retiró TODOS LOS TTO incluído combigan por mejoría de PIO vista en Privada
ENDOFTALMITIS en marzo 2021 OD con mejoría clínica tras tto intravitreo y tópico
HTO OD resuelta . Corticorrespondedor

Rev tras 1 mes sin tto

Se encuentra mejor, refiere ver más claro

INYECCION VANCO Y CEFTA OD 12/03/2021

AP: ALERGIA AMOXICILINA
tx od (balonazo) enero 2021 atendido htal 12 de octubre con el diagnostico de conmocion retiniana con edema y hemorragias periféricas + edema de Berlin, + dvp hemorrágico + disrupción de la capa de fotorreceptores macular
Valorado también por oftalmológo privado. Le han realizado inyección de Trigón OD, láser en OI y ha estado en tto con Combigan, Iopimax y Edemox en OD por PIO OD. Ahora solo en tratamiento con Tobrex cada 8 horas en OD.
LE VOLVIERON A PINCHAR TRIGON EN OD 2-3-21 4 días después ESTUVO EN URGENCIAS 12 DE OCTUBRE POR DOLOR OD Y LE DIAGNOSTICARON UAA OI.

Av cc:
OD: 0.3
OI: 1

BMC: Ojo tranquilo. CORNEA TRANSPARENTE, PKS FINOS INFERIORES , BCA, CRISTALINO CON OPACIDAD POSTEROINFERIOR, no flare, condensaciones residuales en vítreo anterior probablemente asociadas a inyección de triamcinolona estables

Hospital Universitario Infanta Cristina SaludMadrid Avda. 9 de junio, nº.2 28981 – Parla. Tlf: 911913500	N.H.C.: 266234	
	Nombre y apellidos: JORGE SEGOVIA TORREMOCHA	
	Fecha de nacimiento: 19/01/2003	Sexo: Hombre
NOTA DE ASISTENCIA	Dirección: Avda FERNANDO III EL SANTO , 11 PLANTA 4, Nº 2 - Parla 28983 - Madrid	
	CIP: BBBBBBBBBW538519	

SERVICIO RESPONSABLE: OFTALMOLOGIA
Fecha de Impresión. 04-jun-2021

PIO:
OD15
OI: 16

FO: Turbidez residual estable, pudiendo observar bien detalles. Papila y mácula bien. Retina aplicada 360°. Velos vítreos inferonasal. Un foco vítreo blanquecino en temporal en periferia media que no asocia hemorragia ni edema (estable, no impresiona de infeccioso) Estable.

OCTmac: atrofia (mas intensa en hemirretina supp), pérdida de la línea de FR. 195. Mapa de grosores estable

JD:
Atrofia macular en contexto de antecedente traumatico OD con baja AV residual . estable.

PLAN:
Explico estabilidad y atrofia macular
Control en 3-4 mes con CV

Creador:	Casas Maroto, Elena

Hospital Universitario Infanta Cristina SaludMadrid Avda.9 de junio, nº.2 28981 – Parla. Tlf: 911913500	N.H.C.: 266234	
	Nombre y apellidos: JORGE SEGOVIA TORREMOCHA	
	Fecha de nacimiento: 19/01/2003	Sexo: Hombre
NOTA DE ASISTENCIA	Dirección: Avda FERNANDO III EL SANTO , 11 P P 4 2 - Parla 28983 - Madrid	
	CIP: BBBBBBBBBW538519	

SERVICIO RESPONSABLE: OFTALMOLOGIA
Fecha de Impresión: 23-abr-2021

Evolución Méd Cex	Fecha de creación: 23-abr-2021 08:39

ENDOFTALMITIS OD (Mazo 2021). Citado para control tras retirada de Ab tópico y desescalada de antiinflamatorios. Se pautó Combigan en ultima revision por PIO alta hace 5 días.

Se encuentra mejor

INYECCION VANCO Y CEFTA OD 12/03/2021

AP: tx od (balonazo) enero 2021 atendido htal 12 de octubre con el diagnostico de conmocion retiniana con edema y hemorragias periféricas + edema de Berlin, + dvp hemorrágico + disrupción de la capa de fotorreceptores macular
Valorado también por oftalmológo privado. Le han realizado inyección de Trigón OD, láser en OI y ha estado en tto con Combigan, Iopimax y Edemox en OD por PIO OD. Ahora solo en tratamiento con Tobrex cada 8 horas en OD.
LE VOLVIERON A PINCHAR TRIGON EN OD 2-3-21 4 días después ESTUVO EN URGENCIAS 12 DE OCTUBRE POR DOLOR OD Y LE DIAGNOSTICARON UAA OI.
Atrofia macular posttraumatica OD

Av cc:
OD: 0.3 (previa 0.2)
OI: 1

BMC: Ojo tranquilo. CORNEA TRANSPARENTE, PKS FINOS INFERIORES minimos , nó fibrina ni hipopion BCA, CRISTALINO CON OPACIDAD POSTEROINFERIOR, flare tenue en CA, pigmento en vítreo anterior

PIO: 18 mmHg Od con combigan sala 3 (previa 31))

FO: Turbidez residual estable, pudiendo observar bien detalles. Papila y mácula bien. Retina aplicada 360°. Velos vítreos inferonasal. Un foco vítreo blanquecino en temporal en periferia media que no asocia hemorragia ni edema (estable, no impresiona de infeccioso) Estable.

Atrofia macular en contexto de antecedente traumatico OD con baja AV residual

Hospital Universitario Infanta Cristina SaludMadrid *Avda. 9 de junio, nº.2* *28981 – Parla. Tlf: 911913500*	N.H.C.: 266234
	Nombre y apellidos: JORGE SEGOVIA TORREMOCHA
	Fecha de nacimiento: 19/01/2003 — *Sexo: Hombre*
NOTA DE ASISTENCIA	*Dirección:* *Avda FERNANDO III EL SANTO , 11 P P 4 2 - Parla* *28983 - Madrid*
	CIP: BBBBBBBBBW538519

SERVICIO RESPONSABLE: OFTALMOLOGIA
Fecha de Impresión: 23-abr-2021

(0.15-0.2) estable.
ENDOFTALMITIS en marzo 2021 OD con mejoría clínica tras tto intravitreo y tópico
HTO . OD. Corticorrespondedor

PLAN:
CICLOPLEJICO CADA 24H
MAXIDEX CADA 24H HASTA REVISION
SEGUIR CON COMBIGAN 1 GOTA CADA 12H

Ya tiene cita a principio de mayo

Creador:	Modamio Gardeta, Laura

Hospital Universitario Infanta Cristina SaludMadrid Avda. 9 de junio, nº.2 28981 - Parla. Tlf: 911913500	N.H.C.: 266234	
	Nombre y apellidos: JORGE SEGOVIA TORREMOCHA	
	Fecha de nacimiento: 19/01/2003	Sexo: Hombre
NOTA DE ASISTENCIA	Dirección: Avda FERNANDO III EL SANTO , 11 P P 4 2 - Parla 28983 - Madrid	
	CIP: BBBBBBBBBW538519	

SERVICIO RESPONSABLE: OFTALMOLOGIA
Fecha de Impresión: 19-abr-2021

Evolución Méd Cex	Fecha de creación: 19-abr-2021 08:44

ENDOFTALMITIS OD (Mazo 2021)
INYECCION VANCO Y CEFTA OD 12/03/2021

AP: tx od (balonazo) enero 2021 atendido htal 12 de octubre con el diagnostico de conmocion retiniana con edema y hemorragias periféricas + edema de Berlin, + dvp hemorrágico + disrupción de la capa de fotorreceptores macular
Valorado también por oftalmológo privado. Le han realizado inyección de Trigón OD, láser en OI y ha estado en tto con Combigan, Iopimax y Edemox en OD por PIO OD. Ahora solo en tratamiento con Tobrex cada 8 horas en OD.
LE VOLVIERON A PINCHAR TRIGON EN OD 2-3-21 4 días después ESTUVO EN URGENCIAS 12 DE OCTUBRE POR DOLOR OD Y LE DIAGNOSTICARON UAA OI.
Atrofia macular posttraumatica OD

Av cc:
OD: 0.2(mejor que en revisiones previas y leve mejoría con respecto a 1° AV en urgencias tras antecedente traumatico)
OI: 1

BMC: No hiperemia. CORNEA TRANSPARENTE, PKS FINOS INFERIORES minimos , no fibrina ni hipopion BCA, CRISTALINO CON OPACIDAD POSTEROINFERIOR, TYNDALL VITREO ++ Y TYNDALL CA +/- muy fino. ojo muy tranquilo en polo anterior

PIO: 31 mmHg OD

FO: Menos turbidez Se observan bien detalles. Papila y mácula bien. Retina aplicada 360°. Velos vítreos inferiores. Un foco blanquecino en temporal en periferia media que no asocia hemorragia ni edema que no puedo descartar que sea infeccioso versus acumulo de triamcinolona. Estable.

JC:
Atrofia macular en contexto de antecedente traumatico OD con baja AV residual (0.15-0.2) estable.
ENDOFTALMITIS en marzo 2021 OD con mejoría clínica tras tto intravitreo y tópico
HTO . OD. Corticorrespondedor

Hospital Universitario Infanta Cristina SaludMadrid Avda. 9 de junio, nº.2 28981 – Parla. Tlf: 911913500	N.H.C.: 266234	
	Nombre y apellidos: JORGE SEGOVIA TORREMOCHA	
	Fecha de nacimiento: 19/01/2003	Sexo: Hombre
NOTA DE ASISTENCIA	Dirección. Avda DE LAS ESTRELLAS. 40 11 D - Parla 28983 - Madrid	
	CIP: BBBBBBBBBW538519	

SERVICIO RESPONSABLE: OFTALMOLOGIA
Fecha de Impresión: 25-ene-2021

Nota de Urgencias	Fecha de creación: 25-ene-2021 09:17

Acude de urgencias.
18 años. Miopía simple
mc;:
rev de tx od hace 2 días atendido htal 12 de octubre con el diagnostico de conmocion retiniana con edema y hemorragias periféricas + edema de Berlin,'+ dvp hemorrágico en tto maxidex

av csc 0.15
oi 1
bc: no inyección Tyndall-. bca cristalino trasparente. no se ve facodonesis.
pio dil 19
fo: hgias y edema en toda la zona superior. no se ven desgarros pero algunas zonas cuesta ver por la sangre y la leve turbidez vítrea. vitreo minimanate hemorrágico. papila aspecto n. ededm macular y de polo posterior de predominio superior.

oct dns central + quistes, con pequeña rotura de la línea de fotorreceptores en el centro . engrisamieb rto y edema que se extiende en polo posterior hacia arcadas, mas la superior.

jc: los previos con dns central y rotura de línea de fotorreceptores central

explico akl paciente y la familia la alteración que presente y posible evolución.
vigilar periferia para según se rsuelva las hgias y el edema ver que nop se produce desgarro.
EDEMA CENTRAL CO9N DNS Y ROTURA DE LINEA ISOS: puede resopkloverse y cerrarse sin dejar secual significativa o cerrar pero con alñteracion cicatricial que produzca perdida de av y visión central o no cierre del agujero.

propongo añadir corticoides orales, reposo y rfev para ver evolución.

1.- maxidex 5 veces al dia
2.-Prednisona oral: 60mg al dia
3.- omeprazol 20mg 1 al dia
4.- ciclopejico col cada 8 horas

Hospital Universitario Infanta Cristina SaludMadrid *Avda.9 de junio, nº.2* *28981 – Parla. Tlf: 911913500*	N.H.C.: 266234
	Nombre y apellidos: JORGE SEGOVIA TORREMOCHA
	Fecha de nacimiento: 19/01/2003 — *Sexo: Hombre*
NOTA DE ASISTENCIA	*Dirección:* *Avda DE LAS ESTRELLAS, 40 11 D - Parla* *28983 - Madrid*
	CIP: BBBBBBBBBW538519

SERVICIO RESPONSABLE: OFTALMOLOGIA
Fecha de Impresión: 25-ene-2021

Rev a final de semana	
Creador:	Gonzalez Espina, Marta

Análisis de campo único

Ojo: Izquierdo

Nombre: Segovia Torremocha Jorge

FDN: 19-01-2002

ID: 266234

Central 24-2, Prueba de umbral

Monitor de fijación: Mirada/Mancha ciega
Objetivo de fijación: Central
Pérdidas de fijación: 1/10
Errores falsos positivos: 0 %
Errores falsos negativos: 0 %
Duración de la prueba: 02:44

Foveal: APAGADO

Estímulo: III, Blanco
Fondo: 31.5 ASB
Estrategia: SITA-Fast

Diámetro de pupila:
Agudeza visual:
RX: -2.75 DS -0.50 DC X 179

Fecha: 23-02-2021
Hora: 13:05
Edad: 19

			29	30	31	31		
		28	31	30	32	32	30	
	32	32	32	33	32	33	33	32
	33	32	32	34	34	33	34	32	29
30	29	<0	34	35	33	34	33	29	28
	32	31	33	34	32	33	31	29	
		32	31	32	31	33	33		
			32	29	31	32			

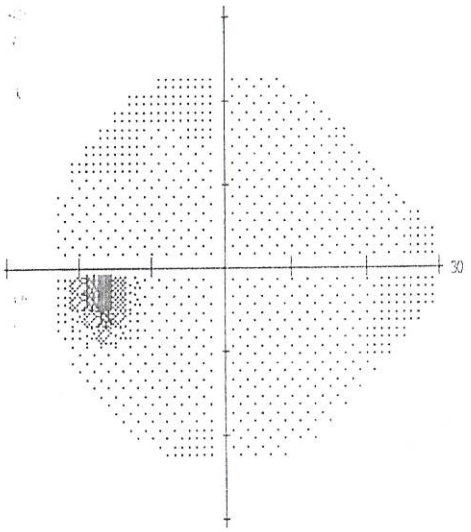

		-1	0	1	0			
	-3	-1	-2	-1	0	-2		
0	0	-1	-1	-2	0	0	0	
1		-2	0	-1	-2	0	0	-1
-4		0	0	-2	-1	0	-3	-2
-1	-2	-1	-1	-2	-1	-2	-2	
	-1	-1	-1	-2	0	1		
		0	-3	0	1			

Desviación total

		-1	0	1	0			
	-3	-1	-2	-1	0	-2		
0	0	-1	-1	-2	-1	0	0	
1		-2	0	-1	-2	0	0	-1
-4		-1	0	-3	-1	0	-3	-2
-1	-3	-1	-1	-2	-1	-2	-3	
	-1	-2	-1	-2	0	1		
		0	-3	0	0			

Desviación del modelo

PHG
Dentro de límites normales

VFI 100%

DM -0.89 dB
DSM 1.06 dB

:: < 5%
< 2%
< 1%
< 0.5%

HOSPITAL INFANTA CRISTINA
CONSULTA OFTALMOLOGIA

© 2010 Carl Zeiss Meditec
HFA II 740-16445-5.0/5.0

Análisis de campo único

Ojo: Derecho

Nombre: Segovia Torremocha Jorge

FDN: 19-01-2002

ID: 266234

Central 24-2, Prueba de umbral

Monitor de fijación: Mirada/Mancha ciega
Objetivo de fijación: Central
Pérdidas de fijación: 0/11
Errores falsos positivos: 0 %
Errores falsos negativos: 13 %
Duración de la prueba: 03:38

Foveal: APAGADO

Estímulo: III, Blanco
Fondo: 31.5 ASB
Estrategia: SITA-Fast

Diámetro de pupila:
Agudeza visual:
RX: -3.50 DS -0.25 DC X 170

Fecha: 23-02-2021
Hora: 13:09
Edad: 19

			25	27	25	27		
		30	29	30	27	30	27	
	28	31	31	32	32	31	29	29
29	30	32	31	30	29	31	28	28
25	29	31	31	29	11	31	10	27
	27	30	21	12	17	32	29	29
		23	18	24	30	32	29	
			21	18	30	30		

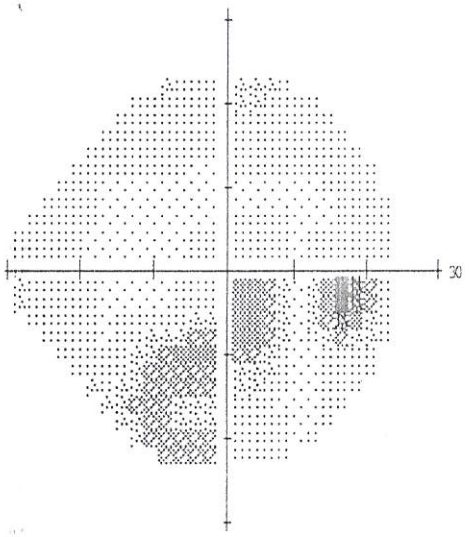

			-5	-3	-5	-3		
		-2	-4	-3	-5	-1	-4	
	-4	-2	-3	-2	-2	-2	-3	-3
-1	-2	-2	-4	-5	-6	-3		-5
-5	-3	-3	-4	-5	-24	-3		-6
	-5	-3	-13	-22	-17	-2	-4	-3
		-9	-15	-10	-3	-1	-4	
			-10	-14	-1	-2		

Desviación total

			-3	-1	-3	-1		
		0	-2	-1	-3	1	-2	
	-2	0	-1	0	0	0	-1	-1
0	0	0	-2	-3	-4	-1		-3
-4	-1	-1	-2	-4	-22	-1		-4
	-3	-2	-11	-20	-15	0	-2	-1
		-7	-13	-8	-1	1	-2	
			-8	-12	0	0		

Desviación del modelo

PHG
Fuera de límites normales

VFI 88%

DM -5.52 dB P < 1%
DSM 5.63 dB P < 0.5%

:: < 5%
< 2%
< 1%
< 0.5%

HOSPITAL INFANTA CRISTINA
CONSULTA OFTALMOLOGIA

© 2010 Carl Zeiss Meditec
HFA II 740-16445-5.0/5.0