MUTUALIDAD DE FUTBOLISTAS

MUTUALISTA

Dª. SAMUEL PEREZ CAAMAÑO jugador del Club San Martí Condal.

LESIÓN

Sufrida el 16 de mayo de 2018, en el transcurso de un entrenamiento con su equipo. La lesión consistente en rotura abierta de tibia y peroné, el mutualista fue atendido de carácter urgente en el HOSPITAL DEL MAR de Barcelona, centro asistencial concertado con la Mutualidad.

DIAGNÓSTICO – CRITERIO MÉDICO

Se adjunta como ANEXO I el informe realizado por la Dra. Helena Herrero, jefe de los servicios médicos de la Mutualidad y como ANEXO II la solicitud de incapacidad gestionada por la DT CAT, así como los informes médicos de los doctores que han tratado al mutualista.

VERIFICACIONES REALIZADAS

- La condición de mutualista para la temporada 2017/2018, figura formalizada en el boletín de afiliación nº 17/18-149666 de fecha 26 de septiembre de 2017, el importe de la prima fue de 90,13€.

- La lesión se produjo según las circunstancias previstas en el artículo 6º del Reglamento de Prestaciones.

- La Jefatura Nacional de los Servicios Médicos, en su preceptivo informe, manifiesta que, las lesiones que presenta el mutualista representan una incapacidad permanente parcial para la práctica del fútbol de competición.

PROPUESTA

En consecuencia, se eleva a la consideración del CONSEJO DE ADMINISTRACIÓN este expediente con la siguiente propuesta:

- 1º. Que, de acuerdo con el informe emitido por la Jefatura Nacional de los Servicios Médicos y de las verificaciones realizadas por el área de prestaciones de la Mutualidad, le sea reconocida al mutualista, D. SAMUEL PEREZ CAAMAÑO, una incapacidad permanente parcial para l para la práctica del fútbol de competición, y que sea indemnizado con

Inscrita en el Registro Mercantil de Madrid, Tomo 6065, Folio 118, Hoja M-99098, CIF V85599645

Calle Viriato, 2 – 1ª – 2 ª • Tel. 91 446 14 08 • 28010 - Madrid

DOS MIL CUATROCIENTOS VEINTE EUROS (2.420€), de acuerdo con la clasificación consignada en el baremo de accidentes de trabajo – capitulo V. Miembros inferiores, apartado B) Articulación tibioperonea astragalina 89. En posición favorable (en ángulo recto o flexión plnatar de hasta 100 grados).

- 2ª. Que, esta resolución sea notificada a la DELEGACION TERRITORIAL CATALANA, para su conocimiento y traslado al interesado.

No obstante, la JUNTA DIRECTIVA, con su superior criterio, resolverá.

Fdo. José-Andrés Cruz de Prado

Director de Prestaciones

VºBº José-Elias Gallegos Díaz de Villegas

Director General

Inscrita en el Registro Mercantil de Madrid, Tomo 6065, Folio 118, Hoja M-99098, CIF V85599645

Calle Viriato, 2 – 1ª – 2 ª • Tel. 91 446 14 08 • 28010 - Madrid

MUTUALIDAD DE FUTBOLISTAS

INFORME DE LA DRA. HELENA HERRERO, JEFE DE LOS SERVICIOS MÉDICOS.

Inscrita en el Registro Mercantil de Madrid, Tomo 6065, Folio 118, Hoja M-99098, CIF V85599645

Mutualista: SAMUEL PÉREZ CAAMAÑO

DT: CATALANA

DAIGNÓSTICO

Jugador lesionado en el transcursso de un entrenamiento oficial el 16/5/2018, a coansecuencia del cual, sufrío una fractura abierta de Tibia y Peroné G II. Es intervenido de urgencia ell día 17/5/2019, inmediatamente después se produce un Síndrome Compartimental, que requiere de sucesivas cirugías para su solución por su tórpida evolución, posteriormente el 23/5/19 se realiaz cirugía vascular, mediante ligadura de la arteria peronea por evidencia de sangrado. El 19/7/2019 se realiza cirugía Plástica mediante un injerto de piel parcial.Se indica rehabilitación el 13/8/2019, observando pie equino varo, secundario al S. Compartimental que requiere cirugía paliativa del tobillo por paresia de lso nervios peroneos secundaria, el 29/11/2019. En la última visita post quirúrgica el 15/5/2020, el paciente se encuentra bien y se pauta seguir con rehabilitación.

SECUELAS

Según consta en el informe médico de Secuelas remitido a estos Servicios Centrales, por el Dr. Pedro Alvarez, el día 26/5/2021, el jugador presenta déficit de extensión parcial del tobillo y dedos del pié.

INFORME

A la vista de la documentación aportada, se puede afirmar que la lesión sufriida por el jugador, está relacionada con la práctica del fútbol.

Calle Viriato, 2 – 1ª – 2 ª • Tel. 91 446 14 08 • 28010 - Madrid

Dicha lesión ha sido atendida y resuelta por los servicios médicos de la DT Catalana, desde su inicio el 16/5/2018.

La secuelas que persiten en la actualidad, “defit de extensión de la articulación tibio peroneo astragalina” debe ser indemnizada conforme al Baremo de Accidentes de Trabajo por el que se rige la Mutualidad, con la cantidad contemplada en dicho Baremo, capítulo 5 V.apartado B). 89.

En Madrid, a 30 de mayo de 2021.

Dra. Helena Herrero

Jefe de los Servicios Médicos.

Inscrita en el Registro Mercantil de Madrid, Tomo 6065, Folio 118, Hoja M-99098, CIF V85599645

Calle Viriato, 2 – 1ª – 2 ª • Tel. 91 446 14 08 • 28010 - Madrid

Ref. Solicitud por INCAPACIDAD, del mutualista Juvenil
Sr. SAMUEL PEREZ CAAMAÑO

Para consideración de ese Superior Organismo, adjuntamos al presente los siguientes documentos:

- Informe Preceptivo del Jefe de los Servicios Médicos. -
- Certificado de la Secretaría.
- Escrito de Juan Antonio Segura Rodriguez, coordinador del F. C. SANT MARTÍ CONDAL, de fecha 12/03/2021, certificando que el jugador Samuel Perez Caamaño se lesionó en un entreno el día 16/05/2018.
- Escrito del jugador Samuel Perez Caamaño, solicitando la incapacidad.
- Boletín de Afiliación-Cotización de la temporada 2017/2018 nº 149666 de fecha 26/09/2017 con el Club Sant Marti Condal, FC
- Fotocopia de la declaración de accidentes de lesiones Deportivas.
- Fotocopia de la Ficha Federativa del jugador.
- Fotocopia del DNI del jugador de referencia.
- Fotocopia del informe de urgencias del Hospital del Mar, de fecha 16.05.2018
- Fotocopia del informe de la intervención del Hospital del Mar, de fecha 16.05.2018
- Fotocopia del informe de la intervención del Hospital del Mar, de fecha 17.05.2018
- Fotocopia del informe de la intervención del Hospital del Mar, de fecha 18.05.2018
- Fotocopia del informe de la intervención del Hospital del Mar, de fecha 20.05.2018
- Fotocopia del informe del ANGIO TAC de arterias realizado en el Hospital del Mar, de fecha 23.05.2018
- Fotocopia del informe de la intervención del Hospital del Mar, de fecha 23.05.2018
- Fotocopia del informe de la ecografía de abdomen realizada en el Hospital del Mar, de fecha 24.05.2018.
- Fotocopia del informe de la intervención del Hospital del Mar, de fecha 31.05.2018
- Fotocopia del informe del ANGIO TAC de arterias realizado en el Hospital del Mar, de fecha 26.06.2018.
- Fotocopia del informe de la intervención del Hospital del Mar, de fecha 03.07.2018
- Fotocopia del informe del TAC abdominal urgente realizado en el Hospital del Mar, de fecha 04.07.2018.
- Fotocopia del informe del servicio vascular del Hospital del Mar, de fecha 05.07.2018.
- Fotocopia del informe de la intervención del Hospital del Mar, de fecha 05.07.2018
- Fotocopia del informe de la intervención del Hospital del Mar, de fecha 19.07.2018
- Fotocopia del informe resumen diagnósticos y procedimientos del Hospital del Mar, de fechas 16.05.2018 al 31.07.2018.
- Fotocopia del informe de la visita a medicina física y rehabilitación del Hospital del Mar, de fecha 13.08.2018.
- Fotocopia del informe de la solicitud a Neurofisiología del Hospital del Mar, de fecha 03.09.2018.
- Fotocopia del informe de la visita realizada con el Dr. Alvarez en los Servicios Centrales de la DT catalana, de fecha 08.04.2019.
- Fotocopia del informe e imagenes de la RMN del tobillo realizada en el Instituto Dra. Guirado, de fecha 12.04.2019.

Inscrita en el Registro Mercantil de Madrid, Tomo 6065, Folio 118, Hoja M-99098, CIF V85599645

Ronda Sant Pere, 19-21, Entlo. • Tel. 93 481 68 45 • 08010 - Barcelona

- Fotocopia del informe del Electromiografía realizado en Instituto Neurocognitivo Incia Dra. Mª Angeles Idiazábal, de fecha 17.04.2019.
- Fotocopia del informe de la visita realizada con el Dr. Alvarez en los Servicios Centrales de la DT catalana, de fecha 22.05.2019
- Fotocopia del informe e imágenes del TAC realizado en la Creu Blanca, de fecha 23.05.2019.
- Fotocopia del informe de la visita realizada con el Dr. Alvarez en los Servicios Centrales de la DT catalana, de fecha 05.06.2019
- Fotocopia del informe de la visita realizada con el Dr. Alvarez en los Servicios Centrales de la DT catalana, de fecha 14.10.2019
- Fotocopia del informe de la visita realizada con el Dr. Alvarez en los Servicios Centrales de la DT catalana, de fecha 21.10.2019
- Fotocopia del informe del Electromiografía realizado en Instituto Neurocognitivo Incia Dra. Mª Angeles Idiazábal, de fecha 05.11.2019.
- Fotocopia del informe de la visita realizada con el Dr. Alvarez en los Servicios Centrales de la DT catalana, de fecha 08.01.2020.
- Fotocopia del informe de la visita realizada con el Dr. Alvarez en los Servicios Centrales de la DT catalana, de fecha 03.02.2020
- Fotocopia del informe de la visita realizada con el Dr. Alvarez en los Servicios Centrales de la DT catalana, de fecha 17.02.2020
- Fotocopia del informe de la visita realizada con el Dr. Alvarez en los Servicios Centrales de la DT catalana, de fecha 13.05.2020.

Aprovechamos la ocasión para saludarles atentamente.

Barcelona, 05 de mayo de 2021

Miquel Pardo González
Director General

Inscrita en el Registro Mercantil de Madrid, Tomo 6065, Folio 118, Hoja M-99098, CIF V85599645

Ronda Sant Pere, 19-21, Entlo. • Tel. 93 481 68 45 • 08010 - Barcelona

Sr. DIRECTOR GERENTE DE LA MUTUALIDAD DE FUTBOLISTAS ESPAÑOLES
MADRID. -

Informe que emite la Jefatura de los Servicios Médicos de la Delegación Territorial Catalana de la Mutualidad de Previsión Social de Futbolistas españoles a Prima Fija, en relación con la solicitud por **Incapacidad** presentada por el beneficiario juvenil **Sr. SAMUEL PEREZ CAAMAÑO** del Club F. C. SANT MARTÍ CONDAL, lesionado durante un entreno en fecha 16.05.2018, según declaración de accidentes adjunta. Así mismo se adjunta escrito del Sr. Juan Antonio Segura Rodriguez, coordinador del Club F. C. Sant Martí Condal.

- Cotizó el Boletín de Afiliación-Cotización en fecha 26/09/2017, con el nº 149666

Jugador lesionado durante un entreno en fecha 16.05.2018, que es llevado en ambulancia por los servicios del SEM al Hospital del Mar, en la primera exploración realizada en el servicio de urgencias de dicho Hospital se decide ingreso para intervención quirúrgica de urgencia.

Valoración de urgencia el 16/05/2018. Se adjunta informe.

Orientación diagnostica: Fractura abierta de tibia y peroné GII

Exploración Física: Escala dolor categoría 3 moderada. Presencia de herida de aprox 4 cm en la cara anterior, se procede a realizar lavado con suero, + sutura de la herida. Se inicia antibiótico terapia (amoxi-clav) por la sospecha de fractura abierta GII.

Tratamiento: Ingreso para tratamiento definitivo.

Intervención quirúrgica de urgencia el 17/05/18

Diagnóstico: Fractura diafisaria de tibia y peroné abierta.

Intervención: Enclavado endomedular tibia derecha.

Técnica: Lavado abundante con suero fisiológico del foco de la fractura. Tenotomía longitudinal tendón rotuliano. AK en región anterior y meseta medial. Control entrada por escopia. Broca iniciadora. Aguja guía y reducción fractura bajo control escopia.

Fresado progresivo hasta 11.5 mm

Clavo T2 tibia 10*345 mm. Reducción correcta de la fractura. Correcta implantación distal clavo. Fijación proximal con guía tornillos oblicuos 60 y 70 mm. Distales manos libres 30, 35 y 45 mm.

Control escopia ok en todo momento.

Intervención el 18/05/18

Diagnóstico: Síndrome compartimental pierna derecha.

Inscrita en el Registro Mercantil de Madrid, Tomo 6065, Folio 118, Hoja M-99096, CIF V85599645

Ronda Sant Pere, 19-21, Entlo. • Tel. 93 481 68 45 • 08010 - Barcelona

Intervención: Fasciotomia pierna derecha.

Técnica: Fasciotomia completa de compartimento antero lateral, de latera, parcial de posterior superficial y limitada de posterior profundo.

En el momento de la incisión e compartimento posterior, la tensión de partes blandas ya es normal y por ello se hace una incisión más limitada para no comunicar con la previa y una fasciotomia menor del profundo para no ampliar la herida.

Lesión de vena safena superficial, que se liga.

Intervención quirúrgica el 20/05/18

Diagnóstico: Síndrome compartimental EID

Intervención: Fasciotomia derecha

Técnica: 1er tiempo zona medial: ampliación incisión cutánea medial, situándose hasta tercio medio proximal tibial. Presentando tensión de fascia en zona del tercio distal tibial del compartimento profundo.

Se realiza apertura completa del compartimento profundo con profusión muscular del sóleo. Se comprueba contractibilidad de musculatura de ambos compartimentos posteriores, con correcta contractibilidad y signos de vitalidad local.

2º tiempo, zona lateral: ampliación de incisión lateral de 2 cm hasta maléolo peroneal. Se realiza apertura del compartimento anterior, con signos de sufrimiento vital sin contractibilidad de musculatura anterior a nivel del tercio medio – distal, con exéresis de musculatura no viable signos de sangrado. Apertura completa de compartimento lateral, con signos de vitalidad y contractibilidad muscular del compartimento lateral.

Lavado abundante.

Se realiza ANGIO TAC de arterias periféricas el 23/05/2018.

Se realiza estudio angiografico de la pierna derecha en 3 fases: basal, arterial y venosa tardía (140 segundos).

Se objetiva en la fase basal la presencia de una imagen hipo densa con dimensiones de 48x34 mm que se localiza en el compartimento posterior profundo.

Resumen: los hallazgos son compatibles con un sangrado contenido dependiente de la arteria peronea o rama interósea.

Intervención quirúrgica el 23/05/2018

Diagnóstico: Síndrome compartimental derecho

Intervención: revisión quirúrgica.

Inscrita en el Registro Mercantil de Madrid, Tomo 6065, Folio 118, Hoja M-99098, CIF V85599645

Ronda Sant Pere, 19-21, Entlo. • Tel. 93 481 68 45 • 08010 - Barcelona

Técnica: Anestesia general. Colocación de manguito de isquemia en MID. Disección y control de A. peronea. Control proximal y distal con vessel loops. Se evidencia rotura de la misma con retracción de los cabos en zona de fractura de peroné (1/3 medio). Se realiza ligadura con sutura de vycril. Drenaje de hematoma por sangrado arterial previo desde abordaje medial y externo. Lavado con SF + H2O2. Revisión de hemostasia. Aproximación de piel con vessel loops en sutura de krakow. A la salida de quirófano pulso medio.

El 24/05/2018 se realiza ECO abdomen

Motivo: paciente de 19 años con ECG con hipertrofia ventricular izquierda i probable HTA.

Conclusiones: Exploración ecográfica dentro de la normalidad.

Intervención quirúrgica el 31/05/18

Diagnóstico: Sangrado activo.

Intervención: Revisión quirúrgica derecha.

Técnica: Disección tejido muscular i localización foco fractura. Se produce resección ambos extremos de la fractura hasta dejar unos bordes romos. A través de este abordaje, Cirugia vascular realiza el resto de la intervención.

(Cir vascular Dra. Calsina) Bajo isquemia se realiza reapertura de herida de fasciotomia por abordaje de peroné que se secciona parcialmente al nivel del foco de la fractura. Limpieza abundante, localización de cabeza distal de arteria peronea que no sangra. No se localiza el extremo proximal debido a la severa desestructuración de tejidos de manera que se retira de forma progresiva la presión del mango de isquemia hasta localizar sección de cara posterior del extremo proximal de la arteria peronea que se repara con puntos de prolene 6/0. Se confirma presencia de pulso medio i pulso TP. Hemostasia cuidadosa del campo quirúrgico.

Hacemos resección parcial de msc peroneo corto por necrosis del mismo. Friedricht a los lados de la herida i cierre parcial con vessel loops.

Se realiza ANGIOGRAFIA de extremidades inferiores por TC el 26/06/18.

Motivo: paciente hombre de 19 años con antecedente de accidente de tráfico, con defecto de cobertura en pierna derecha pendiente de reconstrucción con colgajo microquirúrgico. Se solicita angioTC de perforantes de cara a valoración de los tres troncos principales (arteria tibial anterior, posterior y peronea). Valoración de todo el territorio hasta el pie.

Conclusión: Segmento de oclusión/disección de la arteria peronea derecha, a la altura de la osteotomía peronea. Colecciones necróticas/abscesificadas en el compartimento anterior de la pierna derecha.

Inscrita en el Registro Mercantil de Madrid, Tomo 6065, Folio 118, Hoja M-99098, CIF V85599645

Ronda Sant Pere, 19-21, Entlo. • Tel. 93 481 68 45 • 08010 - Barcelona

Intervención quirúrgica el 03/07/18

Diagnóstico: Secuelas síndrome compartimental pierna derecha.

Intervención: Secuelas fractura Tibia

Técnica: Desbridamiento parte distal de tendones extensores desvitalizados hasta lecho sangrante. Se despega septo entre músculos peroneos y extensor largo común de los dedos para exposición del peroné. Despegamiento con periostomomo hasta foco de fractura en 1/3 proximal. Disección cara posterior del peroné para localización de a. y v. peroneas. Paquete vascular fibrosado y adherido a cara posterior del peroné no viable para utilizar como vaso receptor y realizar las anastomosis vasculares. Disección distal de los vasos peroneos, objetivándose sangrado de la arteria y la vena. Se aplica torniquete de isquemia en muslo para control del sangrado. Se realiza hemostasia rigurosa con hemoclips de los vasos sangrantes. Hemostasia del lecho quirúrgico con surgicel.

Despegamiento subcutáneo a nivel de los bordes del defecto cutáneo en cara antero lateral pierna. Se entierra tendón del extensor largo común de los dedos a nivel subcutáneo. Colocación de terapia VAC. Vendaje.

El 04/07/18 se realiza TAC abdominal urgente

Motivo: Varón de 19 años que está ingresado en COT por FX de EID con re intervención. Presenta cuadro de dolor abdominal con hipotensión no respondedora a la sueroterapia y fiebre.

Técnica: estudio TCMD con contraste endovenoso en fase venosa.

Conclusión: Adenopatías en cadenas inguinal e iliaca externa derecha. No se observan actualmente otras alteraciones a valorar.

El 05/07/18 se realiza visita con el servicio Vascular

Se realiza punción femoral común izquierda con set de micro punción. Colocación de introductor de 4F.

Arteriografía: no se visualiza sangrado activo en este momento, pero si contraste en sistema venoso superficial sin identificar el origen.

Se decide embolizar el muñón de peroné proximal de forma preventiva, colocando coils de 3x3 (2) i 2x2.

Arteriografía comprobatoria: correcta oclusión del muñón de peroné hasta el origen de colaterales.

Hemostasia por compresión.

Intervención quirúrgica el 05/07/18

Inscrita en el Registro Mercantil de Madrid, Tomo 6065, Folio 118, Hoja M-99098, CIF V85599645

Ronda Sant Pere, 19-21, Entlo. • Tel. 93 481 68 45 • 08010 - Barcelona

Diagnóstico: Sospecha de sangrado arterial

Intervención: Embolización de la arteria peronea derecha.

Técnica: Punción femoral común izquierda con set de micro punción. Colocación de introductor de 4F. Cateterización del eje iliaco izquierdo con guía starter i catéter Sos-omni. Cateterización del eje iliaco derecho con guía Terumo Stiff en J i catéter Sos-omni hasta femoral superficial. Recambio de guía Terumo por guía Aquatrack i colocación de catéter MP.

Arteriografía: no se visualiza sangrado activo en este momento, pero si contraste en sistema venoso (compatible con FAV) sin identificar origen.

Se decide emobolizar el muñón de peronea proximal de forma preventiva, colocando coils de 3x3 (2) i 2x2.

Intervención quirúrgica el 19/07/18

Diagnóstico: Secuela síndrome compartimental

Intervención: Injerto cutáneo.

Técnica: Desbridamiento tejido necrótico. Cobertura defecto pierna D con injerto de piel parcial mallado 1:2 de muslo derecho.

Hemostasia.

Fijación de defecto con grapas.

Colocación de VAC con oclusión de las 2 regiones cavitadas en zona peronea.

Se deja VAC a 90mmHg.

Resumen de los diagnósticos y procedimientos realizados entre el 16/05/18 al 31/07/18.

-16/05 Fractura diafisaria abierta de tibia y peroné tras contusión directa entrenamiento futbol.

-17/05 osteosíntesis con enclavado endomedular T2 de tibia D.

-18/05 fasciotomia por síndrome compartimental.

-20/05 revisión y ampliación de fasciotomia por evolución tórpida.

-23/05 ligadura de arteria peronea (C. Vascular) por evidencia de sangrado

-31/05 revisión ligadura arteria peronea (C. Vascular) por evidencia de re sangrado

-03/07 revisión y clipaje a. peronea (C. Vascular) por evidencia de re sangrado

-05/07 embolización FAV (C. Vascular)

-19/07 injerto de piel parcial (Cirugía Plástica)

Inscrita en el Registro Mercantil de Madrid, Tomo 6065, Folio 118, Hoja M-99098, CIF V85599645

Ronda Sant Pere, 19-21, Entlo. • Tel. 93 481 68 45 • 08010 - Barcelona

El 13/08/18 realiza primera visita con el servicio de medicina física y rehabilitación que recomienda rehabilitación funcional.

El 08/04/19 el paciente realiza la primera visita con el Dr. Alvarez en los servicios centrales de la DT catalana. En esta, se observa déficit de extensión y eversión. Hipostesia dorsal OD. Pie equino varo secundario compartimental. Se solicita EMG y RMN. Se comenta valorar una visita con el Dr. Llusa.

Se realiza RMN de tobillo el 12/04/19.

Técnica: Se práctica estudio RM en secciones axiales, sagitales y coronales de pierna y tobillo derechos mediante secuencias de pulso SE y FSE potenciadas en T1, T2 y STIR.

Conclusión: Signos de cirugía con artefactos ferromagnéticos por material de osteosíntesis en tibia. Solución de continuidad en diáfisis peroneal.

Extensos cambios fibrocicatriciales y defectos de sustancia en cuerpos de los perones, por fractura abierta intervenida quirúrgicamente, apreciándose edema muscular difuso en los flexores profundos de los dedos y del primer dedo.

El ligamento peroneo-astragalino anterior y ligamento calcáneo-peroneo con signos de rotura fibrilar/parcial crónicas. Estructuras tendinosas sin rotura.

El tendón de Aquiles presenta leves focos de tendiniosis intrasustancia sin rotura aunque con para-peri tendinitis aquilea. Cambios inflamatorios y edematización de las partes blandas peri articulares.

Se realiza Electromiografía el 17/04/19

Estudio compatible con una axonotmesis parcial del nervio CPE derecho, a nivel de cabeza de peroné, en fase de re inervación a nivel distal, con una afectación actual leve-moderada, a comparar con estudios previos.

El 22/05/19 realiza visita de seguimiento con el Dr. Alvarez, se le solicita un TAC de tobillo para valorar la estructuración del equino. Y se comenta realizar en un futuro cirugía paliativa con el DR. Llusa.

Se realiza TAC de tobillo y pie derecho el 23/05/19.

Técnica: se efectúan secciones axiales y reconstrucciones MPR en planos coronal, sagital y en 3D.

Conclusión: Estructuras óseas visualizadas de morfología y estructura conservadas sin que se identifiquen trayectos fracturarios.

Inscrita en el Registro Mercantil de Madrid, Tomo 6065, Folio 118, Hoja M-99098, CIF V85599645

Ronda Sant Pere, 19-21, Entlo. • Tel. 93 481 68 45 • 08010 - Barcelona

En la visita realizada el 05/06/19 con el Dr. Alvarez, confirma que se ha solucionado con cirugía la uña encarnada. Se decide revalorar con el Dr. Llusa cirugía paliativa del tobillo.

El 14/10/19 consulta de nuevo con el Dr. Alvarez y una vez revalorado el caso con el Dr. Llusa, se decide buscar fecha para la intervención de cirugía paliativa del tobillo.

En la consulta del 21/10/19 se programa cirugía paliativa de tobillo por paresia de peroneos secundaria a síndrome compartimental, el 29/11/19.

Se realiza una nueva electromiografía el 05/11/19, persisten signos de axonotmesis parcial del nervio CPE derecho, a nivel de cabeza del peroné, de carácter leve, apreciándose una mejoría significativa respecto del estudio de abril. En EMG se siguen apreciando signos de re inervación activa a nivel distal con una función prácticamente normalizada a nivel proximal en musculo tibial anterior.

Visita post IQ el 08/01/20, han pasado 6 semanas de la cirugía. Se retira férula y se pasa a Walker.

Re consulta de nuevo el 03/02/20, ha realizado 15 sesiones de RHB, se observa una gran mejora de la movilidad pasiva y activa. Se pauta seguir con la RHB.

Visitado el 17/02/20, han pasado 2 meses de la intervención. Presenta muy buena evolución. Se pauta seguir con ejercicios y nuevo control en 1 mes. Comenta que el Dr. Llusa lo vera en 15 días.

Última visita el 15/05/20, 4 meses post IQ. Se encuentra muy bien. Consigue extensión de tobillo y deviación fibular. Se pauta seguir con RHB.

El jugador Sr. Samuel Perez Caamaño, solicita una indemnización de incapacidad por las secuelas que le han quedado.

A los efectos oportunos, elevamos el presente Informe a esos Servicios.

Barcelona, 5 de mayo de 2021

Jefe de los Servicios Médicos

Dr. Emili Moragas Donadeu

Inscrita en el Registro Mercantil de Madrid, Tomo 6065, Folio 118, Hoja M-99098, CIF V85599645

Ronda Sant Pere, 19-21, Entlo. • Tel. 93 481 68 45 • 08010 - Barcelona

Don **MIQUEL PARDO GONZÁLEZ**, Director de la Delegación Catalana de la Mutualidad de Previsión Social de Futbolistas españoles a Prima Fija (MUPRESFE)

SOLICITA: Que, se tramite por los Servicios Centrales, el expediente por **Incapacidad** solicitado por el Jugador **Sr. SAMUEL PEREZ CAAMAÑO -**

Y para que así conste, fimo el presente certificado en Barcelona a cinco de mayo de dos mil veintiuno. -

Miquel Pardo González
Director Delegación Catalana MUPRESFE

Inscrita en el Registro Mercantil de Madrid, Tomo 6065, Folio 118, Hoja M-99098, CIF V85599645

Ronda Sant Pere, 19-21, Entlo. • Tel. 93 481 68 45 • 08010 - Barcelona

F.C. SANT MARTI-CONDAL

C/ TREBALL 197 08020 BARCELONA

Teléfono 93 129 84 89

CIF G-60539012

BARCELONA 12 DE MARZO DE 2021

Juan Antonio Segura Rodriguez con DNI 46.050.377-F con el cargo de Coordinador Deportivo del F.C. SANT MARTÍ CONDAL certifico que Samuel Pérez Camaño con DNI 41.015.402-P sufrió una lesión en la práctica deportiva el 16-05-2018 que requirió hospitalización.

JUAN ANTONIO SEGURA RODRIGUEZ

COORDINADOR

SELLO DEL CLUB

Fecha de escrito: 08/03/2021

Hola buenas tardes, soy Samuel Perez Caamaño con DNI 41015402P con numero X de afiliacion a la mutualitad catalana de futbolistas,
solicito una prestacion de incapacidad por la lesion que tuve en la pierna jugando en el club sant marti condal el dia 16/05/18 la temporada 2017/1018.
Mi lesion fue rotura abierta de tibia y perone en la que tuvieron que intervenir un total de 10 veces y la pierna no me a quedado bien,
no puedo realizar ciertos trabajos, deportes, ni conducir.

Samuel P.C

Delegación Catalana

Num. de Boletin: 17/18-149666

BOLETIN DE AFILIACION-COTIZACION

Que justifica el pago de las cuotas de la MUTUALIDAD DE FUTBOLISTAS ESPAÑOLES A PRIMA FIJA y acredita la condicion de mutualista durante la temporada 17/18 de los siguientes afiliados pertenecientes al:

Club: **1142** **SANT MARTI-CONDAL, F.C.**

CIF:

que participa en competicion de categoria: **J** **- JUVENIL**

(Importes expresados en Euros)

D.N.I.	APELLIDOS Y NOMBRE	Cl. Lic.	Cuota Técnica	Recargo o Bonif.	Cuota Comercial	Consorcio Comp. de Seguros	Recibo	Abono Recibo	Total
41015402P	PEREZ CAAMAÑO, SAMUEL	J	86,00	4,00	90,00	0,13	90,13		90,13
	Sumas.....		86,00	-4,00	90,00	0,13	90,13	0,00	90,13

Fecha del Boletin: **26/09/2017**

MUTUALITAT CATALANA DE FUTBOLISTES

DECLARACIÓ D'ACCIDENTS DE LESIONS ESPORTIVES

1. EL SR. / SRA. (a omplir pel responsable del club)

Nom i Cognom del President/ta: Xus Martorell

Nom i Cognom de l'Entrenador/ra:

Club: Sant Martí Cornellà **Categoria:** Juvenil **Grup:** 12

És obligatori el segell, el nom i la signatura dels dos responsables del club.

DECLARA:

2. DADES DELS ESPORTISTES LESIONATS

Cognoms / Nom: Perez Camaño Samuel

Domicili: Corsica Via 1115 es 4º 1ª

Població: Barcelona **CP:** 08020 **DNI:** 48015402P

Data Naixement: 11 04 1999 **Telèfon:** **Mòbil:**

E-mail:

3. ACCIDENT I LESIONS PRODUÏDES (a omplir pel responsable del club)

Data Accident: 16 05 2018 **Nom del Camp:** Sant Martí **Hora:** 22'30

Modalitat: Futbol 11 [X] Futbol 7 [ ] Futbol Sala [ ] Futbol Femení [ ]

Produït Durant: Partit Lliga [ ] Entrenament [X] Desplaçament [ ] Partit Amistós [ ]

Posició Camp: Porter [ ] Defensa [ ] MitgCentre [ ] Davanter [ ] Altres [ ]

Detall de lesions: S

4. INFORMACIÓ MÈDICA (a omplir pel metge responsable de l'assistència)

Data de la primera assistència: / /

Centre / Mèdic primera cura:

Diagnòstic provisional:

Duració probable de la lesió:

El firmant del present document es compromet a recavar el consentiment exprés de l'esportista lesionat per que MCF pugui efectuar els tractaments de les dades recollides al dors del present document. La signatura del present document suposa l'acceptació expressa de la política de protecció de dades recollida al dors del present document.

Sota la meva responsabilitat, certifico l'autenticitat i veracitat de les dades anteriorment consignades i, en prova de això, signo aquest document.

A , en data Col.legiat/da núm:

Club (segell)	President/a (signatura)	Entrenador/ra (signatura)	Lesionat/da (signatura)	Dr./Dra. (signatura)

Federació Catalana de Futbol

VISUALITZACIÓ DE LLICÈNCIA

PEREZ CAAMAÑO, SAMUEL

J
Juvenil

P. Residència/Passaport:	**Llicència:** 41015402P	**Codi Barres:** 5938704174
Nom Esportiu:	**Data Naixement:** 11-04-1999	**Edat:** 22
Domicili: GRAN VIA	**Número:** 1115	**Pis:** Esc. A 7. 1.
Telèfon: 628946624	**Email:** jvmalzamora@hotmail.com	
Població: Barcelona	**Codi Postal:** 08020	**Província:** Barcelona
Lloc de naixement: Barcelona		**Província:** Barcelona
País: España		**Nacionalitat:** Española
CIP:		

Baixa de llicència

Motiu de baixa
Carta de Llibertat

Data de Baixa
06-09-2019

Revisió Mèdica
Data Fi Revisió: 30-06-2018 **Col.legiat nº:**
Data Revisió: **Nom Col.legiat:**

Data d'alta: 26-09-2017	**Data de renovació:** 26-09-2017	**Durada de la llicència fins:**

OBSERVACIONS

ESPAÑA DOCUMENTO NACIONAL DE IDENTIDAD

APELLIDOS / COGNOMS
PEREZ
CAAMAÑO
NOMBRE / NOM
SAMUEL
SEXO / SEXE M
NACIONALIDAD / NACIONALITAT ESP
FECHA DE NACIMIENTO / DATA DE NAIXEMENT 11 04 1999
NUM SOPORT BEP115122
VALIDEZ / VALIDESA 08 08 2022

080617

DNI 41015402P

962624

DOMICILIO / DOMICILI
GRVA. CORTS CATALANES 1115 A P07 1
BARCELONA
BARCELONA

EQUIPO / EQUIP
08055D6D1

LUGAR DE NACIMIENTO / LLOC DE NAIXEMENT
BARCELONA
BARCELONA

HIJO/A DE / FILL/A DE
JUAN / MARÍA DEL PILAR

IDESPBEP115122441015402P<<<<<<
9904112M2208084ESP<<<<<<<<<<<2
PEREZ<CAAMANO<<SAMUEL<<<<<<<<<

URGÈNCIES TRAUMATOLOGIA

INFORME D´ALTA

Nom del malalt	PEREZ CAAMAÑO, SAMUEL (Edat: 19 Anys)		
Nº Història clínica	1546892		
Data de naixement	11/04/1999		
C.I.P.	PECA0990411003	**Codi Centre**	H08000240
Telèfon	93 3149440	**Adreça**	Passeig Maritim, 25-29
Data d'ingrés	16/05/18 (23:15)		08003 BARCELONA
Data d'alta	17/05/18 (01:28)	**Telèfon**	93 248 30 00
Nº Assistència	18U051852		

ORIENTACIÓ DIAGNÒSTICA:
- fx abierta tibia y perone GII

MOTIU CONSULTA:
PROBABLE FRACTURA DE TIBIA I PERONE

ANTECEDENTS:
No refereix al.lèrgies conegudes.

MALALTIA ACTUAL:
paciente refiere traumatismo directo en contexto deportivo (futbol)
acude por dolor e impotencia funcional de la pierna derecha

EXPLORACIÓ FÍSICA:
Escala Dolor categòrica: 3-Moderat
precencia de herida de aprox 4cm en la cara anterior, se procede a realizar lavado con Suero, +sutura de la herida, se inicia antibiotico terapia (amoxi-clav) por la sospecha de fx abierta GII
nv distal conservado

EXPLORACIONS COMPLEMENTÀRIES:
rx: fractura abierta tibia y perone GII

TRACTAMENT:
ingreso para tratamiento definitivo

Metge/essa Responsable de l'Alta

Dr/a. Stacey, J
Metge/essa (Nº Col.legiat : 08-54240-5)
Resident

Dr/a. Sanchez, J
Metge/essa (Nº Col.legiat : 08-43530-5)
Adjunt

Les seves dades personals s'incorporen en un fitxer d´usuaris a fi del seu tractament sanitari. Pot exercir el seu dret d´oposició, accés i rectificació de les dades inexactes dirigint-se al Servei de Documentació Clínica.
Sus datos personales se incorporan en un fichero de usuarios para su tratamiento sanitario. Puede ejercer su derecho de oposición, acceso y rectificación de los datos inexactos dirigiéndose al Servicio de Documentación Clínica

Hospital del Mar | Parc de Salut MAR Barcelona

SERVEI DE C.O.T.

INFORME

Nombre	PEREZ CAAMAÑO, SAMUEL		
Nº Historia clínica	1546892		
Fecha de nacimiento	11/04/1999		
C.I.P.	PECA0990411003	**Código Centro**	H08000240
Teléfono	93 3149440	**Dirección**	Passeig Marítim, 25-29 08003 BARCELONA
Fecha ingreso	16/05/18	**Teléfono**	93 248 30 00
Nº Asistencia	18H010972		
UH	3012 - 24		

DIAGNÓSTICOS:
- Fractura Diafisiaria de Tibia y perone derecha grado II.
- Sd Compartimental pierna D
- Lesión aguda A.peronea
- Defecto cutáneo con exposición de tendones peroneos

PROCEDIMIENTOS:
- 17/05 OS T2 tibia D
- 18/05 fasciotomía por síndrome compartimental
- 20/05 revisión y ampliación de fasciotomía
- 23/05 ligadura de arteria peronea (C.Vascular)
- 31/05 revisión ligadura arteria peronea (C.Vascular)

Profilaxis antitrombótica
Profilaxis antibiótica

MOTIVO CONSULTA:
Paciente de 19 años diagnosticado de Fx abierta tibia y perone grado II , ingresa procedente de urgencias para intervención quirúrgica.

ANTECEDENTES:
Sin alergias medicamentosas conocidas

Antecedentes personales:
No refiere

ENFERMEDAD ACTUAL:
El 17/5/18 se realiza la primera intervención quirúrgica (OS clavo tibia) bajo anestesia regional, sin incidencias.

Valoración anestésica preoperatoria que no contraindica la cirugía

EVOLUCIÓN:
- 16/05 Fr diafisaria cerrada T y P tras contusión directa durante entrenamiento fútbol
- 17/05 OS T2 tibia D
- 18/05 fasciotomía por síndrome compartimental
- 20/05 revisión y ampliación de fasciotomía
- 23/05 ligadura de arteria peronea (C.Vascular) por sangrado activo e hipotensión arterial
- 31/05 revisión ligadura arteria peronea (C.Vascular) + OT peroné

Durante el posterior ingreso en UH COT, se van realizando curas con VAC y cambios sucesivos del mismo por parte del equipo de C.Plástica, los Cultivos musculares son negativos, a día de hoy persiste exposición de tendones peroneos motivo por el cual se propone reconstrucción microquirúrgica para cobertura de defecto (C.Plástica)

Les seves dades personals s'incorporen en un fitxer d´usuaris a fi del seu tractament sanitari. Pot exercir el seu dret d´oposició, accés i rectificació de les dades inexactes dirigint-se al Servei de Documentació Clínica.
Sus datos personales se incorporan en un fichero de usuarios para su tratamiento sanitario. Puede ejercer su derecho de oposición, acceso y rectificación de los datos inexactos dirigiéndose al Servicio de Documentación Clínica

SERVEI DE C.O.T.

FULL QUIRÚRGIC

Nom del malalt : PEREZ CAAMAÑO, SAMUEL
Nº Història clínica : 1546892
Quiròfan : 7
UCSI

Nº Intervenció : 1804835
Data Intervenció : 17/05/18
Hora Inici : 16:14

Anestesiòleg : Dr/a. Fort Pelay, Beatriz

Tipus Anestèsia: General balancejada

Diagnòstic :
Fractura diafisàries de tíbia i peroné oberta

Intervenció :
Enclavat endomedul·lar tíbia (Dreta)

Tipus Cirurgia : Neta

Cirurgià : Dr/a. Capurro , Bruno Michele
Ajudant 1er.: Dr/a. Torres Claramunt, Raul
Infermer/a Instrumentista : Royo Sanchez, Ana Belen

Incisió :
longitudinal sobre tendón rotuliano
puntiformes para encerrojado distal y proximal

Troballes :
fractura abierta gr II

Tècnica :
Lavado abundante con suero fisiológico del foco del fractura
Tenotomia longirudinal tendón rotuliana. AK en región aterior y medial meseta. Control entrada por escopia. Broca iniciadora. Aguja guia y reducción fractura bajo control escopia
Medición 350 mm
Fresado progresivo hasta 11.5 mm
Clavo T2 tibia 10*345 mm. Reducción correcta de la fractura. Correcta implantación distal clavo. Fijación proximal con guia tornillos oblicuos 60 i 70mmm. Distales manos libres 30, 35 y 45 mm
Control escopia ok en todo momento

Tancament :
lavado. tendón vicryl 0 paratenon 3.0 subc 2.0, piel monofilamento.
vendaje

Signat : Dr/a. Capurro , Bruno Michele

FULL QUIRÚRGIC

Nom del malalt : PEREZ CAAMAÑO, SAMUEL
Nº Història clínica : 1546892 | **Nº Intervenció : 1804858**
Quiròfan : 8 | **Data Intervenció : 18/05/18**
Hospitalitzat Llit : RE01 - 3 | **Hora Inici : 10:52** **Durada : 1 hr.**

Anestesiòleg : Dr/a. Alvarez Garcia, Juan Carlos

Tipus Anestèsia: General balancejada

Diagnòstic :
Sd compartimental pierna derecha

Intervenció :
Fasciotomias pierna D (Dreta)

Tipus Cirurgia : Neta

Cirurgià : Dr/a. Tey Pons, Marcos
Ajudant 1er.: Dr/a. Andriola , Vito

Incisió :
Abordaje anterolateral amplio y anteromedial más limitado (hasta 4 cm de herida abierta)

Troballes :
Compartimento anterior con gran tensión, los otros 3 compartimentos con menor.

Tècnica :
Fascitomía completa de compartimento anterolateral, de latera, parcial de posterior superficial y limitada de posterior profundo.
En el momento de la incisión en compartimento posterior, la tensión de partes blandas ya es normal y por ello se hace una incisión más limitada para no comunicar con la previa y una fasciotomía menor del profundo para no ampliar la herdia.
Lesión de vena safena superficial, que se liga.

Tancament :
Sutura elástica de aproximación (lazo de zapato), retirada de isquemia, sin sangrado ni aumento de presión compartimentos, cura húmeda y venda elástica.

Signat : Dr/a. Tey Pons, Marcos

SERVEI DE C.O.T.

FULL QUIRÚRGIC

Nom del malalt : PEREZ CAAMAÑO, SAMUEL
Nº Història clínica : 1546892 | **Nº Intervenció : 1804883**
Quiròfan : 7 | **Data Intervenció : 20/05/18**
Hospitalitzat Llit : 3012 - 24 | **Hora Inici : 19:51**

Anestesiòleg : Dr/a. Rueda Gamboa, Mireia

Tipus Anestèsia: General balancejada

Diagnòstic :
Síndrome compartimental EID

Intervenció :
Fasciotomia [83.14] (Dreta)

Tipus Cirurgia : Neta

Cirurgià : Dr/a. Millan Billi, Angelica
Ajudant 1er.: Dr/a. Martinez Torregrosa, Raquel

Tècnica :
1er tiempo zona medial: ampliación incisión cutánea medial, situándose hasta tercio medio proximal tibial. Presentando tensión de fascia en zona del tercio distal tibial del compartimento profundo. Se realiza apertura completa del compartimento profundo con protusión muscular del sóleo. Se comprueba contractibiliidad de musculatura del ambos compartimentos posteriores, con correcta contractibilidad y signos de vitalidad local.

2º tiempo, zona lateral: ampliación de incisión lateral de 2cm hasta maleolo peroneal. Se realiza apertura de compartimento anterior, con signos de sufrimiento vital sin contractibilidad de musculatura anterior a nivel del tercio medio - distal, con exéresis de musculatura no viable signos de sangrado. Apertura completa de compartimento lateral, con signos de vitalidad y contractibilidad muscular del compartimento lateral.

Lavado abundante.

Tancament :
Aproximación cutánea sin tensión con vaseloops.
Gasas húmedas, vendaje.

Signat : Dr/a. Millan Billi, Angelica

Hospital del Mar

Parc de Salut MAR Barcelona

Nom:
PEREZ CAAMAÑO, SAMUEL

Nº exploració:	**Nº historial:**	**Data exploració:**
3803222	1546892	23/05/18

Exploració sol·licitada
ANGIO-TC ARTERIES PERIFERIQUES (especificar).Dreta.vascular.

Se realiza estudio angiografico de la pierna derecha en 3 fases: basal , arterial y venosa tardia (140 segundos).Tras ello, se objetiva en la fase basal la presencia de una imagen hipodensa con unas dimensiones de 48 x 34 mm que se localiza en compartimento posterior profundo.

El estudi angiografico observa la normalidad de la arteria poplitea, del tronco tibio peroneo , de las tibiales anterior y posterior y parcialmente de la arteria peronea que presenta, adyacente a la coleccion, una muy pobre visualizacion.

Finalmente en la fase venosa se observa el relleno de la cavidad con contraste y su comunicacion con la arteria peronea.

En resumen los hallazgos son compatibles con un sangrado contenido dependiente de la arteria peronea o rama interosea

Barcelona, 23/05/2018
Signat Dr./Dra.Solano Lopez, Alberto
Metge Adjunt

Hospital del Mar | Parc de Salut MAR Barcelona

SERVEI DE CIRURGIA VASCULAR

FULL QUIRÚRGIC

Nom del malalt : **PEREZ CAAMAÑO, SAMUEL**
Nº Història clínica : **1546892**
Quiròfan : **8**
Hospitalitzat **Llit : 3012 - 24**

Nº Intervenció : **1805003**
Data Intervenció : **23/05/18**
Hora Inici : **13:37** **Durada** : **0200 hr.**

Anestesiòleg : Dr/a. Gallart Gallego, Lluis

Tipus Anestèsia: General balancejada

Diagnòstic :
Síndrome compartimental D

Intervenció :
Revisión quirúrgica

Tipus Cirurgia : Neta

Cirurgià : Dr/a. Blanco Amil, Carla Lorena
Ajudant 1er.: Dr/a. Calsina Juscafresa, Laura

Servei Corresponsable : Cirurgia Vascular

Tècnica :
Anestesia general.
Colocación de manguito de isquemia en MID. Disección y control de A. peronea. Control proximal y distal con vessel loops. Se evidencia rotura de la misma con retracción de los cabos en zona de fractura de peroné (1/3 medio). Se realiza ligadura con sutura de vycril. Drenaje de hematoma por sangrado arterial previo desde abordaje medial y externo. Lavado con SF + H2O2. Revisión de hemostasia. Aproximación de piel con vessel loops en sutura de Krakow. A la salida de quirófano pulso pedio.

Signat : Dr/a. Blanco Amil, Carla Lorena

Hospital del Mar

Parc de Salut MAR Barcelona

Nom:
PEREZ CAAMAÑO, SAMUEL

Nº exploració:	**Nº historial:**	**Data exploració:**
3801133	1546892	24/05/18

Exploració sol·licitada
ECO DE ABDOMEN COMPLET .
Motiu de Sol.licitud / Orientació Diagnòstica
PROBABLE FRACTURA DE TIBIA I PERONE

ECOGRAFIA ABDOMEN.

MOTIVO: pacient de 19 a any amb ECG amb hipertrofia ventricular esquerra i probable HTA

HALLAZGOS:

Higado de ecogenicidad, tamaño y morfologia conservada. No observo lesiones focales. Vena porta de calibre conservado con flujo hepatopetal.

Via biliar intra y extrahepatica no dilatada.
Vesicula biliar de dimensiones dentro de la normalidad, alitiásica.

Pancreas parcialmente visualizado (cabeza, cuerpo) sin lesiones a destacar

Bazo de morfologia, ecogenicidad y tamaño conservado.

Riñones con ecoestructura y tamaño conservados. No presenta dilatación de la via urinaria ni imágenes de litiasis

Vejiga bien replecionada sin alteraciones a destacar.

No liquido libre intraabdominal.

CONCLUSIONES
Exploración ecográfica dentro de la normalidad

Barcelona, 24/05/2018
Signat Dr./Dra.Flores Pereyra, Daniel

TRADUCCIÓN LITERAL INFORME DEL SERVICIO C. O. T.

HOJA QUIRURGICA
Nombre del enfermo: PEREZ CAAMAÑO, SAMUEL
Nº Historia Clínica: 1546892 **Nº intervención: 1805317**
Quirófano: 2 **Fecha intervención: 31/05/18**
Hospitalizado cama: 3012-24 **Hora inicio: 18:52**

Anestesista: Dr/a. Carpintero Cruz, Angie Catherine
Tipo Anestesia: General balanceada

Diagnóstico: Sangrado activo

Intervención: Revisión Quirúrgica (derecha)

Tipo de Cirugia: limpia / Contaminada

Cirujano: Dr/a. Torres Claramunt, Raul
Ayudante 1er: Dr/a. Martinez Torregrosa, Raquel
Enfermero/a Instrumentista: Junque Wilhelmi, Aitana
Enfermero/a circulante: Obis Ayuso, Montserrat
Servicio Corresponsable: Cirugia vascular.

Cirujano Corresponsable: Dr/a. Calsina Juscafresa, Laura

Incisión: Abordaje siguiendo abordaje lateral previo.
Hallazgos: Sangrado activo del extremo proximal art peronea.

Técnica:
RTORRES COT
Disección tejido muscular y localización foco fractura. Se produce a resección ambos extremos de la fractura hasta dejar unos bordes romos. A través de este abordaje, Cirugia vascular realiza el resto de la cirugía.

(Cir vascular – Dra. Calsina)
Bajo isquemia se realiza reapertura de herida de fasciotomia para abordaje de peroné que se secciona parcialmente a nivel del foco de fractura. Limpieza de coágulos abundantes, localización de cabeza distal de arteria peronea que no sangra. No se localiza el extremo proximal debido a la severa desestructuración de tejidos de manera que se retira de forma progresiva la presión del mango de isquemia hasta localizar sección de cara posterior del extremo proximal de arteria peronea que se repara con puntos de prolene 6/0. Se confirma presencia de pulso medio y de pulso TP. Hemostasia cuidadosa del campo quirúrgico.

RTORRES COT
Hacemos reinserción parcial de msc peroneo corto por necrosis del mismo.
Friedricht lados de la herida y cierre parcial con vessel loops.

Cierre: cura húmeda.
Firmado: Dr/a. Torres Claramunt, Raul.

Inscrita en el Registro Mercantil de Madrid, Tomo 6065, Folio 118, Hoja M-99098, CIF V85599645

SERVEI DE C.O.T.

FULL QUIRÚRGIC

Nom del malalt : PEREZ CAAMAÑO, SAMUEL
Nº Història clínica : 1546892
Quiròfan : 2
Hospitalitzat Llit : 3012 - 24
Nº Intervenció : 1805317
Data Intervenció : 31/05/18
Hora Inici : 18:52

Anestesiòleg : Dr/a. Carpintero Cruz, Angie Catherine

Tipus Anestèsia: General balancejada

Diagnòstic :
sagnat actiu

Intervenció :
Revisión quirúrgica. (Dreta)

Tipus Cirurgia : Neta/Contaminada

Cirurgià : Dr/a. Torres Claramunt, Raul
Ajudant 1er.: Dr/a. Martinez Torregrosa, Raquel
Infermer/a Instrumentista : Junque Wilhelmi, Aitana
Infermer/a circulant : Obis Ayuso, Montserrat
Servei Corresponsable : Cirurgia Vascular

Cirurgià Corresponsable : Dr/a. Calsina Juscafresa, Laura

Incisió :
Abordatge seguint abordatge lateral previ

Troballes :
Sagnat actiu del extrem proximal art peronea.

Tècnica :
RTORRES COT
Disecció teixit muscular i localització foco fractura. Es produeix a resecció ambdos extrems de la fractura fins deixar uns bordes romos. A través d´aquest abordatge, cirurgia vascular realitza la resta de la cirurgia.

(cir vascular- Dra Calsina)
Sota isquèmia es realitza reapertura de ferida de fasciotomia per a abordatge de peroné que se secciona parcialment a nivell del focus de fractura. Neteja de coalls abundants, localització de cap distal d`artèria peronea que no sangra. No es localitza l`extrem proximal degut a la severa desestructuració de teixits de manera que es retira de forma progressiva la pressió del manegot d`isquèmia fins a localitzar secció de cara posterior de l`extrem proximal d`artèria peronea que es repara amb punts de prolene 6/0. Es confirma presència de pols pedi i de pols TP. Hemostàsia acurada del camp quirúrgic.

RTORRES COT
Fem resecció parcial de msc peroneu curt per necrosi del mateix.
Friedricht costats de la ferida i tancament parcial amb vessel loops.

Tancament :
Cura humida.

FULL QUIRÚRGIC

Nom del malalt : **PEREZ CAAMAÑO, SAMUEL**
Nº Història clínica : **1546892**
Quiròfan : **2**
Hospitalitzat **Llit : 3012 - 24**

Nº Intervenció : **1805317**
Data Intervenció : **31/05/18**
Hora Inici : **18:52**

Signat : Dr/a. Torres Claramunt, Raul

Hospital del Mar | Parc de Salut MAR Barcelona

Nom:
PEREZ CAAMAÑO, SAMUEL

Nº exploració:	**Nº historial:**	**Data exploració:**
3821889	1546892	26/06/18

Exploració sol·licitada
ANGIO-TC ARTERIES PERIFERIQUES (especificar).Dreta.cama dreta.

ANGIOGRAFÍA DE EXTREMIDADES INFERIORES POR TC

MOTIVO: Paciente home de 19 anys amb antecedent d'accident de trànsit, amb defecte de cobertura a cama dreta pendent de reconstrucción amb penjoll microquirúrgic. Sol.licitem angio-TC de perforants de cara a valoració dels tres troncs principals (arteria tibial anterior, posterior i peronea). Valoració de tot el territori fins a peu.

TÉCNICA: estudio de ingles a piés tras adminstrar contraste EV. Adquisiciones angiográficas en fases arterial y venosa. MPR.

INFORME:

Destaca el pequeño calibre de todos las arterias evaluadas, de forma bilateral, que sugiere vasoconstricción periférica.
El llenado venoso de la extremidad derecha ocurre más precozmente sugiriendo hiperdinamia selectiva.

Arterias femorales superficiales y profundas permeables.

Arterias poplíteas permeables.
Arterias tibiales anteriores permeables.
Arterias tibiales posteriores permeables. En la extremidad derecha es de muy pequeño calibre y algo irregular.

Arteria peronea derecha opacificada hasta la región diafisaria del peroné, región de la osteotomía previa, con repermeabilización a nivel del tercio distal de la pierna.

Peronea izquierda permeable.

Sistema venoso permeable bilateralmente.

Otros hallazgos:

Cambios postquirúrgicos en relación a enclavado endomedular tibial derecha y osteotomía peroneal ipsilateral.
Pequeña (aprox. 2,5cc) colección líquida intermuscular entre los vientres gastrocnemios y sóleos

derechos, a la altura de la osteotomía peronea.
Aumento del volumen de la pierna derecha, a expensas principalmente de compartimento anterior, que desde el tercio medio hasta el tobillo, muestra ocupación de espacio intramuscular por tejido hipodenso de márgenes anfractuosos hipercaptantes, sugiriendo tejido necrótico o abscesificación.

Los compartimentos posteriores también se encuentran aumentados de volumen, sin evidencia de áreas necróticas/abscesificadas.

CONCLUSIÓN:

Segmento de oclusión/disección de la arteria peronea derecha, a la altura de la osteotomía peronea.
Colecciones necróticas/abscesificadas en el compartimento anterior de la pierna derecha.

Para selección de ramas perforantes, favor contactar con la sección de radiología musculoesquelética.

Barcelona, 27/06/2018
Signat Dr./Dra.Garcia Duitama, Ivan Camilo

SERVEI DE CIRURGIA PLÀSTICA

FULL QUIRÚRGIC

Nom del malalt : PEREZ CAAMAÑO, SAMUEL
Nº Història clínica : 1546892 **Nº Intervenció : 1806190**
Quiròfan : 5 **Data Intervenció : 03/07/18**
Hospitalitzat Llit : 3012 - 24 **Hora Inici : 08:00 Durada : 06:00 hr.**

Anestesiòleg : Dr/a. Barrera Alvarez, Enriqueta

Tipus Anestèsia: General balancejada

Diagnòstic :
Secuelas síndrome compartimental pierna derecha

Intervenció :
SECUELAS FRACTURA TIBIA

Tipus Cirurgia : Neta/Contaminada

Cirurgià : Dr/a. Sanchez Porro Gil, Lidia
Infermer/a Instrumentista : Elias Balada, Rosa
Infermer/a circulant : Lopez Valledor, Monica

Incisió :
Incisión perilesional

Tècnica :
Desbridamiento parte distal de tendones extensores desvitalizados hasta lecho sangrante. Se despega septo entre músculos peroneos y extensor largo común de los dedos para exposición del peroné. Despegamiento con periostomomo hasta foco de fractura en 1/3 proximal. Disección cara posterior del peroné para localización de a. y v. peroneas. Paquete vascular fibrosado y adherido a cara posterior del peroné no viable para utilizar como vaso receptor y realizar las anastomosis vasculares. Disección a distal de los vasos peroneos, objetivándose sangrado de la arteria y la vena. Se aplica torniquete de isquemia en muslo para control del sangrado. Se realiza hemostasia rigurosa con hemoclips de los vasos sangrantes. Hemostasia del lecho quirúrgico con surgicel.

Despegamiento subcutáneo a nivel de los bordes del defecto cutáneo en cara anterolateral pierna. Se entierra tendon del extensor largo común de los dedos a nivel subcutáneo. Colocación de terapia VAC. Vendaje.

Signat : Dr/a. Sanchez Porro Gil, Lidia

Hospital del Mar | Parc de Salut MAR Barcelona

Nom:
PEREZ CAAMAÑO, SAMUEL

Nº exploració:	**Nº historial:**	**Data exploració:**
3826569	1546892	04/07/18

Exploració sol·licitada
TC ABDOMINO-PELVIC.

TC ABDOMINAL URGENTE.

MOTIVO: Varón de 19 años que esta ingresado en COT por fx de EID con reintervención. Presenta cuadro de dolor abdominal con hipotensión no respondedora a la sueroterapia y fiebre. Se descartar otros focos como origen de la fiebre.

TÉCNICA: Estudio TCMD con contraste endovenoso en fase venosa.

RESULTADOS:

Estudio comparativo con previo con fecha 26.06.2018

Hígado de tamaño, densidad y morfología normal, sin lesiones focales evidentes. Eje esplenoportal y mesentérico permeable, de calibre conservado.

Vía biliar intra y extrahepática no dilatada. Vesícula biliar distendida, de paredes no engrosadas, sin litiasis evidentes en este estudio.

Bazo (esplénulo), páncreas y glándulas suprarrenales de morfología, tamaño y densidad normales.

Riñones con nefrograma conservado, de morfología y tamaño normal. Quiste cortical simple RI. No se observa dilatación de las vías urinarias ni imágenes de litiasis. Vejiga replecionada sin alteraciones murales a destacar.

Adenopatías en cadena inguinal, la mayor de 13mm e iliaca externa homolateral, la mayor de 11 mm.

No se observan otras adenopatías mesentéricas, retroperitoneales.

No líquido libre intrabdominal.

La aorta abdominal y ambas ilíacas presentan un calibre normal.

No se identifica focalidad en el marco óseo.

En cortes torácicos incluidos en este estudio, no se evidencian lesiones nodulares,

consolidaciones parenquimatosas ni derrame pleural.

CONCLUSIÓN:

Adenopatías en cadenas inguinal e iliaca externa derechas. No se observan actualmente otras alteraciones a valorar.

Barcelona, 04/07/2018
Signat Dr./Dra.Zuccarino , Flavio

Dr./Dra. Martinez Stocker, Constanza Victoria
Metge Resident/

TRADUCCIÓN LITERAL INFORME DEL SERVICIO VASCULAR

Punción femoral común izquierda con set de micro punción. Colocación de introductor de 4F. Cateterización eje iliaco izquierdo con guía starter y catéter sosomni. Cateterización eje iliaco derecho con guía Terumo staff en J y catéter sosomni hasta el femoral superficial. Recambio de guía Terumo por guía Aquatrack y colocación de catéter MP.

Arteriografía: se no visualiza sangrado activo en este momento, pero si contraste en sistema venoso superficial sin identificar origen.

Se decide embolizar el muñón de peroné proximal de forma preventiva, colocando coils de 3x3 (2) y 2x2.

Arteriografía comprobatoria: correcta oclusión del muñón de peroné hasta el origen de colaterales.
Hemostasia por compresión.

Barcelona, 05/07/2018
Firmado Dr./Dra. Llort Pont, Carmen

Inscrita en el Registro Mercantil de Madrid, Tomo 6065, Folio 118, Hoja M-99098, CIF V85599645

Ronda Sant Pere, 19-21, Entlo. • Tel. 93 481 68 45 • 08010 - Barcelona

Hospital del Mar

Parc de Salut MAR Barcelona

Nom:
PEREZ CAAMAÑO, SAMUEL

Nº exploració:	**Nº historial:**	**Data exploració:**
172845	1546892	05/07/18

Servei de Vascular

Punció femoral comú esquerra amb set de micropunció. Col.locació d'introductor de 4F.

Cateterització eix iliac esquerra amb guia starter i cateter sosomni. Cateterització eix iliac dret amb guia Terumo stiff en J i cateter sosomni fins a femoral superficial. Recanvi de guia Terumo per guia Aquatrack i col.locació de cateter MP.

Arteriografia: no es visualitza sagnat actiu en aquest moment però si contrast en sistema venós superficial sense identificar origen.

Es decideix embolitzar el munyó de peronea proximal de forma preventiva, col.locant coils de 3x3 (2) i 2x2.

Arteriografia comprobatòria: correcta oclusió de munyó de peronea fins a l'origen de col.laterals.

Hemostàsia per compressió.

Barcelona, 05/07/2018

Signat Dr./Dra.Llort Pont, Carme

TRADUCCIÓN LITERAL INFORME DEL SERVICIO CIRUGIA VASCULAR

HOJA QUIRURGICA
Nombre del enfermo: PEREZ CAAMAÑO, SAMUEL
Nº Historia Clínica: 1546892 **Nº intervención: 18H010972**
Quirófano: **Fecha intervención: 05/07/18**

Anestesista: Dr/a.
Tipo Anestesia: Local

Diagnóstico: Sospecha sangrado arterial

Intervención: Emobolización arteria peronea derecha

Tipo de Cirugia: limpia

Cirujano: Dr/a.

Tècnica: Drs Calsina / Llort.

Punción femoral común izquierda con set de micro punción. Colocación de introductor de 4F. Cateterización eje iliaco izquierdo con guía starter y catéter sosomni. Cateterización eje iliaco derecho con guía Terumo staff en J y catéter sosomni hasta el femoral superficial. Recambio de guía Terumo por guía Aquatrack y colocación de catéter MP.
Arteriografía: se no visualiza sangrado activo en este momento, pero si contraste en sistema venoso (compatible con FAV) sin identificar origen.

Se decide embolizar el muñón de peronea proximal de forma preventiva, colocando coils de 3x3 (2) y 2x2.
Arteriografía comprobatoria: correcta oclusión del muñón de peronea hasta el origen de colaterales.
Hemostasia por compresión.

Firmado: Dr/a. Calsina Juscafresa, Laura.

Inscrita en el Registro Mercantil de Madrid, Tomo 6065, Folio 118, Hoja M-99098, CIF V85599645

Ronda Sant Pere, 19-21, Entlo. • Tel. 93 481 68 45 • 08010 - Barcelona

SERVEI DE CIRURGIA VASCULAR

FULL QUIRÚRGIC

Nom del malalt : PEREZ CAAMAÑO, SAMUEL
Nº Història clínica : 1546892 **Nº Intervenció : 18H010972**
Quiròfan : **Data Intervenció : 05/07/18**

Anestesiòleg : Dr/a.

Tipus Anestèsia: Local

Diagnòstic :
Sospita sangrat arterial

Intervenció :
Embolització d`artèria peronea dreta

Tipus Cirurgia : Neta

Cirurgià : Dr/a.

Tècnica :
Drs Calsina / Llort

Punció femoral comú esquerra amb set de micropunció. Col.locació d`introductor de 4F. Cateterització d`eix iliac esquerre amb guia starter i catéter Sos-omni. Cateterització d`eix iliac dret amb guia Terumo stiff en J i catéter Sos-omni fins a femoral superficial. Recanvi de guia Terumo per guia Aquatrack i col.locació de cateter MP.
Arteriografia: no es visualitza sagnat actiu en aquest moment però sí contrast en sistema venós (compatible amb FAV) sense identificar origen.
Es decideix embolitzar el monyó de peronea proximal de forma preventiva, col.locant coils de 3x3 (2) i 2x2.
Arteriografia comprovatòria: correcta oclusió de monyó de peronea fins a l`origen de col.laterals.
Hemostàsia per compressió.

Signat : Dr/a. Calsina Juscafresa, Laura

SERVEI DE CIRURGIA PLÀSTICA

FULL QUIRÚRGIC

Nom del malalt : PEREZ CAAMAÑO, SAMUEL
Nº Història clínica : 1546892
Quiròfan : 13
Hospitalitzat Llit : 3012 - 24
Nº Intervenció : 1806664
Data Intervenció : 19/07/18
Hora Inici : 12:01 Durada : 02:00 hr.

Anestesiòleg : Dr/a. Beltran de Heredia Marrodan, Sandra

Tipus Anestèsia: Intradural

Diagnòstic :
Secuela síndrome compartimental

Intervenció :
EMPELT CUTANI

Tipus Cirurgia : Neta

Cirurgià : Dr/a. Rodriguez Bauza, Elena Maria
Infermer/a Instrumentista : Farre Guerrero, Montserrat
Infermer/a circulant : Clarl Ramos, Carla
Servei Corresponsable : Cirurgia Plàstica

Troballes :
Defecto cutáneo de 20x10cm con cavidad en región peronea a nivel lateral de pierna derecha.
Defecto de 10x1cm a nivel medial de pierna derecha.

Tècnica :
Desbridamiento tejido necrótico.
Cobertua defecto pierna D con injerto de piel parcial mallado 1:2 de muslo derecho.
Hemostasia.
Fijación de defecto con grapas.
Colocación de VAC con oclusión de las 2 regiones cavitadas en zona peronea.
Se deja VAC a 90mmHg.

Tancament :
Cierre por planos.

Recompte gases OK

Signat : Dr/a. Rodriguez Bauza, Elena Maria

INFORME DE ALTA

Nombre	PEREZ CAAMAÑO, SAMUEL		
Nº Historia clínica	1546892		
Fecha de nacimiento	11/04/1999		
C.I.P.	PECA0990411003	**Código Centro**	H08000240
Teléfono	93 3149440	**Dirección**	Passeig Maritim, 25-29 08003 BARCELONA
Fecha ingreso	16/05/18		
Fecha de alta	31/07/18	**Teléfono**	93 248 30 00
Nº Asistencia	18H010972		
UH	3004 - 8		

DIAGNÓSTICOS:

RESUMEN DIAGNÓSTICOS Y PROCEDIMIENTOS

- 16/05 Fr diafisaria abierta de tibia y peroné tras contusión directa durante entrenamiento fútbol
- 17/05 osteosíntesis con enclavado endomedular T2 de tibia D
- 18/05 fasciotomía por síndrome compartimental
- 20/05 revisión y ampliación de fasciotomía por evolución tórpida
- 23/05 ligadura de arteria peronea (C.Vascular) por evidencia de sangrado
- 31/05 revisión ligadura arteria peronea (C.Vascular) por evidencia de resangrado
- 03/07/18 revisión y clipaje a. peronea (C. Vascular) por evidencia de resangrado
- 05/07/18 embolizacion FAV (C. Vascular)
- 19/07/2018 injerto de piel parcial (Cirugía Plástica)

Otros diagnósticos:
.- TVP húmero axilar D (tratamiento con bemiparina)
.- Bacteriemia por MARSA (en tratamiento antibiótico via oral)

PROCEDIMIENTOS:

Se remite a informes quirúrgicos detallados sobre los procedimientos (full quirúrgic), que podrá obtener en la sección de archivos de este centro.

MOTIVO CONSULTA:

Paciente que proviene de urgencias con diagnóstico de fractura abierta de tibia y peroné para intervención quirúrgica.

ANTECEDENTES:

NO AMC

NO AP de interés.

ENFERMEDAD ACTUAL:

Paciente de 19 años, sin antecedentes patológicos de interés.

Dia 16/05 presenta una Fractura diafisaria abierta de grado II de tibia y peroné derechos tras contusión directa durante entrenamiento fútbol
El dia 17/05 se realiza un enclavado edomedular con un clavo T2 tibia D sin incidencias intraoperatorias.
El dia 18/05, se objetiva aumento de dolor importante y de difícil control en la extremidad, sospechando un síndrome compartimental , por lo que se realiza el mismo día, una fasciotomía de todos los compartimentos de la pierna. El dia 20/5 se realiza una revisión de la fasciotomía por persistencia de dolor especialmente del compartimento medial. Se amplia a distal la fasciotomia del compartimento profundo y se desbrida parcialmente la musculatura peronea no viable.
Durante la convalescencia, coincidiendo con una maniobra de Valsalva, el paciente presenta dolor agudo, aumento del volumen de toda la extremidad y sangrado activo vivo a través de las heridas de las fasciotomías, por lo que se revisa en quirófano por Cirugía Vascular realizando el día 23/05 una ligadura de arteria peronea a nivel del foco de fractura peroneal, donde mostraba signos de disrupción. Ocho día

Les seves dades personals s'incorporen en un fitxer d´usuaris a fi del seu tractament sanitari. Pot exercir el seu dret d´oposició, accés i rectificació de les dades inexactes dirigint-se al Servei de Documentació Clínica.
Sus datos personales se incorporan en un fichero de usuarios para su tratamiento sanitario. Puede ejercer su derecho de oposición, acceso y rectificación de los datos inexactos dirigiéndose al Servicio de Documentación Clínica

INFORME DE ALTA

Nombre	PEREZ CAAMAÑO, SAMUEL		
Nº Historia clínica	1546892	**Nº Asistencia**	18H010972
C.I.P.	PECA0990411003		
Fecha ingreso	16/05/18	**UH**	3004 - 8
Fecha de alta	31/07/18		

más tarde, ser revisa de nuevo la pierna por presentar de nuevo un sangrado activo. Cirugía vascular realiza una nueva sutura de la arteria peronea, por resangrado, y una osteotomía parcial de la diáfisis peroneal para evitar interferencias del foco de fractura peroneal con el lecho vascular.

Desde entonces el paciente se ha mantenido estable y se han realizado curas de las heridas de las faciotomías de acuerdo con cirurgía plàstica, con curas húmedas y terapia de presión negativa, hasta lograr un lecho muscular vivo y susceptible de ser cubierto, aunque con exposición parcial del tendón del extensor de los dedos.

Finalmente el servicio de cirurgía plástica interviene el paciente para cerrar las fasciotomías.

EVOLUCIÓN:
La evolución finalmente es correcta procediéndose (por parte de cirugía plástica a cierre del defecto a través de injerto de piel parcial.

Seguirá controles por parte de las especialidades intervenidas, cuales, cirugía vascular, traumatología, cirugía plástica, medicina infecciosa.

Tolera la deambulación asistida, en carga parcial según tolerancia, con dos bastones ingleses.

TRATAMIENTO:
Reposo relativo
Hielo local
Deambulación en carga parcial según tolerancia con 2 muletas

Ibuprofeno 600mg c/8h si dolor
Paracetamol 1G c/8H alterno si dolor
Omeprazol 20mg 1 vez al dia en ayunas

Tramadol 50mg c/8h si dolor intenso

Clexane 40 1 vez al día, sc, hasta nueva órden por parte de cirugía

linezolid 600 mg c/ 12 horas hasta control por medicina infecciosa.

INDICACIONES:
Control COT con radiografía
Control Cirugía Vascular.
Control cirugía plástica.
Control Medicina infecciosas con analítica.

Dr/a. Alier Fabrego, Albert **Metge/essa Adjunt** (Nº Colegiado : 08-24933-2)	**Dr/a.** Torres Claramunt, Raul **Metge/essa Adjunt** (Nº Colegiado : 08-40913-7)	**Dr/a.** Andriola , Vito **Metge/essa Resident** (Nº Colegiado : 08-51567-5)

Les seves dades personals s'incorporen en un fitxer d´usuaris a fi del seu tractament sanitari. Pot exercir el seu dret d´oposició, accés i rectificació de les dades inexactes dirigint-se al Servei de Documentació Clínica.
Sus datos personales se incorporan en un fichero de usuarios para su tratamiento sanitario. Puede ejercer su derecho de oposición, acceso y rectificación de los datos inexactos dirigiéndose al Servicio de Documentación Clínica

Hospital del Mar | Parc de Salut MAR Barcelona

Visita a Medicina Física i Rehabilitació

Nº Història :	1546892	**Nº Assistència :**	18D613533
Nom del malalt :	PEREZ CAAMAÑO, SAMUEL		
CIP :	PECA0990411003	**Telèfon :**	93 3149440
ABS :	10J		
Serv.Sol.licitant:	C.O.T.	**Sol.licitant :**	Alier Fabrego, Albert

Data / Hora sol.licitud: 13-Ago-18 13:21

Procedència: CCEE (TRA15 SEPTICS/DR.ALIER-DRA.SORLI)

Motiu de Sol.licitud / Orientació Diagnòstica:
Pacient de 19a d'edat
16/05 Fr diafisaria abierta de tibia y peroné tras contusión directa durante entrenamiento fútbol
- 17/05 osteosíntesis con enclavado endomedular T2 de tibia D
- 18/05 fasciotomía por síndrome compartimental
- 20/05 revisión y ampliación de fasciotomía por evolución tórpida
- 23/05 ligadura de arteria peronea (C.Vascular) por evidencia de sangrado
- 31/05 revisión ligadura arteria peronea (C.Vascular) por evidencia de resangrado
- 03/07/18 revisión y clipaje a. peronea (C. Vascular) por evidencia de resangrado
- 05/07/18 embolizacion FAV (C. Vascular)
- 19/07/2018 injerto de piel parcial (Cirugía Plástica)

Otros diagnósticos:
.- TVP húmero axilar D (tratamiento con bemiparina)
.- Bacteriemia por MARSA (en tratamiento antibiótico via oral)
Tractament actual amb Linezolid com des de fa 14 dies. D'acord amb infeccioses ACABA EL TRACTAMENT ANTIBÌOTIC
Analítica normal 0.24
RX. no observo consolidació de la tíbia.
No relata dolor ala cama. No dolor genoll- flexió 120 graus- extensió completa.
Cura de cirurgia plàstica. cures 2 cops per setmana.
estat de les ferides correcta
Mobilitat turmell 0/0 a dorsiflexió- Flexió dits i turmell possible- retracció Aquiliana i cavus del peu.
recomanem rehabilitació funcional.

Resum clínic:
Recomanem rehabilitació funcional

Prioritat: Preferent

Desplaçament: Caminant

TRADUCCIÓN LITERAL SOLICITUD A NEUROFISIOLOGIA

Nº Historia: 1546892
Nº Asistencia: 18D661302
Nombre del enfermo: PEREZ CAAMAÑO, SAMUEL
CIP: PECA0990411003
Teléfono: 9303149440
ABS: 10J
Solicitante: Alier Fabrego, Albert
Serv. Solicitante: COT

Fecha / Hora solicitud: 03-Sep-18 11:20
Procedencia: CCEE (TRA10 TRAUMA – CURAS)

Exploraciones solicitadas: Electromiografía (EMG) extremidad inferior derecha

Motivo de Solicitud / Orientación Diagnostica:
Paciente de 19 años de edad.
Fractura tibia derecha mayo 2018, tratada con llave de osteosíntesis
SDR compartimental que ha precisado diferentes recisiones por parte de COT – cir vascular i cir plástica.
Presenta déficit permanente de flexión dorsal del tobillo y de los dedos del pie derecho.
Flexión plantar posible aunque está limitada.

Lateralidad: Derecha

Tipo de prueba: Diagnostica.

Prioridad: Preferente.

Inscrita en el Registro Mercantil de Madrid, Tomo 6065, Folio 118, Hoja M-99098, CIF V85599645

Ronda Sant Pere, 19-21, Entlo. • Tel. 93 481 68 45 • 08010 - Barcelona

Hospital del Mar

Parc de Salut MAR Barcelona

Sol.licitud a Neurofisiologia

Nº Història :	1546892	**Nº Assistència :**	18D661302
Nom del malalt :	PEREZ CAAMAÑO, SAMUEL		
CIP :	PECA0990411003	**Telèfon :**	93 3149440
ABS :	10J		
Serv.Sol.licitant:	C.O.T.	**Sol.licitant :**	Alier Fabrego, Albert

Data / Hora sol.licitud: 03-Sep-18 11:20

Procedència: CCEE (TRA10 TRAUMA-CURES)

Exploracions sol.licitades:
-Electomiografia (EMG) Estremitat inferior dreta

Motiu de Sol.licitud / Orientació Diagnòstica:
Pacient de 19a d'edat
Fractura tíbia dreta Maig 2018 tractada amb clau d'osteosíntesi.
Sdr compartimental que ha precisat diferents revisions per part de COT- cir vascular i Cir plàstica.
Presenta dèficit permanent de flexió dorsal del turmell i dels dits del peu dret.
Flexió plantar possible malgrat està limitada.

Lateralitat: Dreta

Tipus de prova: Diagnòstica

Prioritat: Preferent

hospitaldelmar
03 SET. 2018
ADMISSIONS EE.CC.

Inscrita en el Registro Mercantil de Madrid, Tomo 6065, Folio 118, Hoja M-99098, CIF V85599645

Informe médico: Samuel Perez Caamaño

Paciente visitado el 08/04/2019, intervenido en mayo de 2018 en el Hospital del Mar por fractura abierta tibia. Enclavado endomedular. A las 48 horas fasciectomia por síndrome compartimental. Refascietomia a las 96 horas. Ligadura de arteria peronea en nueva cirugía, clipado arteria peroné y embolización. Nuevo desbridamiento resección parcial de musculatura peronea y cobertura plastia TVP humeral derecha y septicemia por MARS EA. Pie flexo y varo. Déficit de extensión y eversión. Hipostesia dorsal OD. Pie equino varo secundario a compartimental. Plan EMG y RNM. Valorar una visita con el D. Llusa.

Atentamente,

Dr. Pedro Alvarez
Col. Nº 29.811

Barcelona, 08 de abril de 2019

Ronda Sant Pere, 19-21, Entlo. • Tel. 93 481 68 45 • 08010 - Barcelona

Paciente:	**PEREZ CAAMAÑO SAMUEL**
ID:	**77014**
Fecha del Estudio:	**12-04-2019**
Prueba:	**TOBILLO DERECHO**
Referente:	**mutua futbolista**

REGION EXAMINADA: TOBILLO

TECNICA: Se practica estudio RM en secciones axiales, sagitales y coronales del pierna y tobillo derechos mediante secuencias de pulso SE y FSE potenciadas en T1, T2 y STIR.

DISCUSION:

Signos de cirugía con artefactos ferromagnéticos por material de osteosíntesis en tibia. Solución de continuidad en diáfisis peroneal.

Extensos cambios fibrocicatriciales y defectos de sustancia en cuerpos de los perones, por fractura abierta intervenida quirúrgicamente, apreciándose edema muscular difuso en los flexores profundos de los dedos y del primer dedo.

Articulación tibio-peroneo-astragalina conservada con indemnidad de los cartílagos articulares. Discreto derrame articular.

La interlínea subastragalina posterior presenta ligera esclerosis ósea subcondral.

Resto de articulaciones subastragalinas, escafo-astragalina, interlíneas tarso-metatarsianas y resto de articulaciones tarsianas dentro de los límites de la normalidad.

El ligamento peroneo-astragalino anterior y ligamento calcáneo-peroneo con signos de rotura fibrilar/parcial cronicas. Resto de haces de los ligamentos laterales e interóseo calcáneo-astragalino de disposición e intensidad de señal normal.

Seno tarsiano de morfologia normal, destacando ligeros cambios inflamatorios.

Discreta cantidad de líquido en la vaina de los tendones tibial posterior y peroneos laterales.

Estructuras tendinosas sin rotura.

El tendón de Aquiles presenta leves focos de tendinosis intrasustancia sin rotura. Cambios inflamatorios peritendinosos, compatible con para-peritendinitis Aquilea.

Resto de tendones flexores y extensores sin alteraciones morfológicas ni de la señal RM.

Cambios inflamatorios y edematizacion de las partes blandas periarticulares.

Resto de estructuras óseas y partes blandas examinadas dentro de la normalidad.

CONCLUSIONES:

Signos de cirugía con artefactos ferromagnéticos por material de osteosíntesis en tibia. Solución de continuidad en diáfisis peroneal. Extensos cambios fibrocicatriciales y defectos de sustancia en cuerpos de los perones, por fractura abierta intervenida quirúrgicamente, apreciándose edema muscular difuso en los flexores profundos de los dedos y del primer dedo.

El ligamento peroneo-astragalino anterior y ligamento calcáneo-peroneo con signos de rotura fibrilar/parcial cronicas. Estructuras tendinosas sin rotura.

El tendón de Aquiles presenta leves focos de tendinosis intrasustancia sin rotura aunque con para-peritendinitis Aquilea. Cambios inflamatorios y edematizacion de las partes blandas periarticulares.

Atentamente

Dr. Jordi Català
N. col: 31473

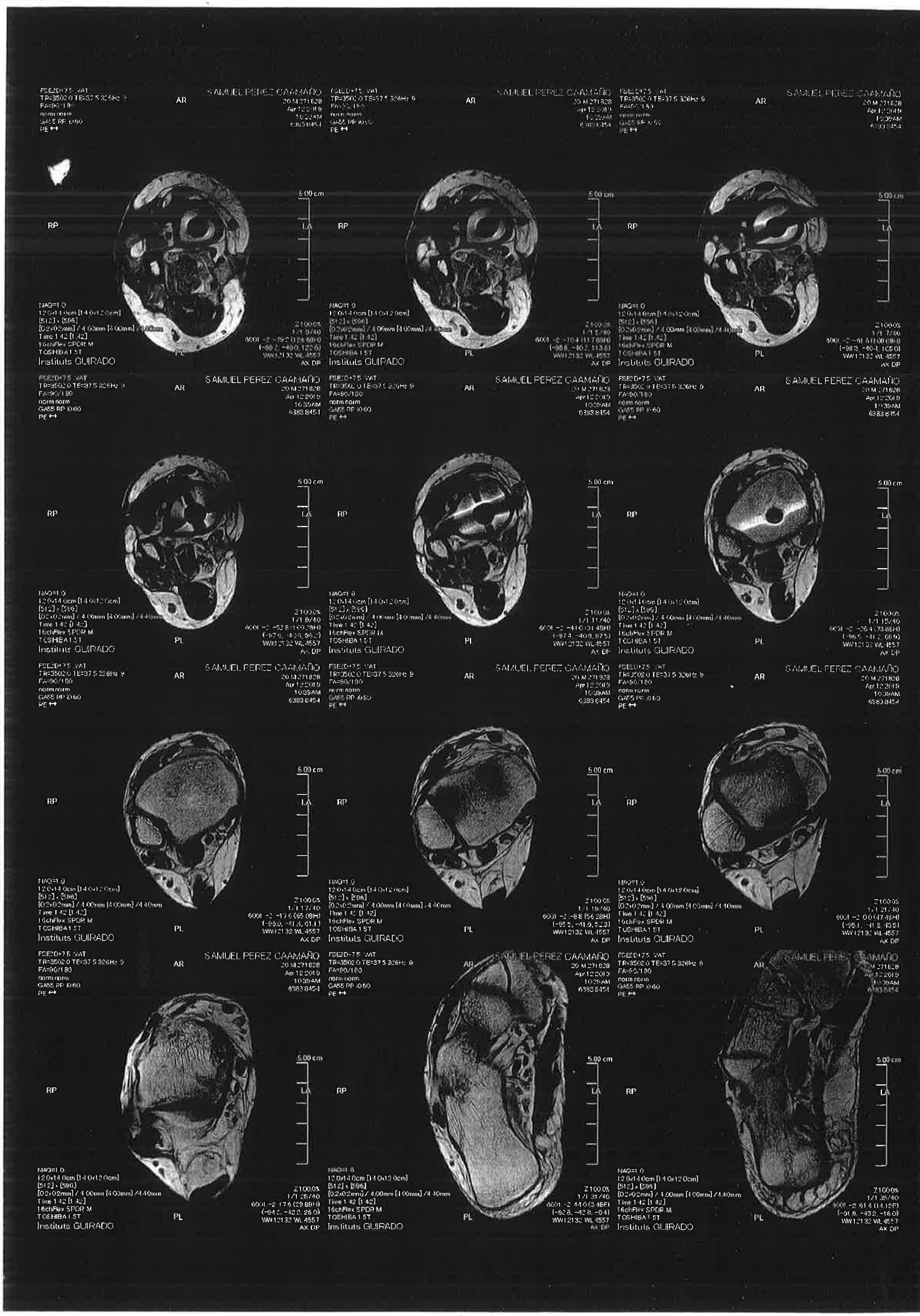
SAMUEL PEREZ CAAMAÑO
20 M 271828
Apr 12 2019
10:39AM
6383 8454
FSE2D 7.5 VAT
TR=3502.0 TE=37.5 326Hz 9
FA=90/180
norm norm
GA55 RP 0/60
PE ↔
AR
RP
LA
PL
5.00 cm
NAQ=1.0
12.0x14.0cm [1.4.0x12.0cm]
[512] x [596]
[0.2x0.2mm] / 4.00mm [4.00mm] / 4.40mm
Time 1.42 [1.42]
16chFlex SPDR M
TOSHIBA 1.5T
Instituts GUIRADO
Z100.0%
AX DP

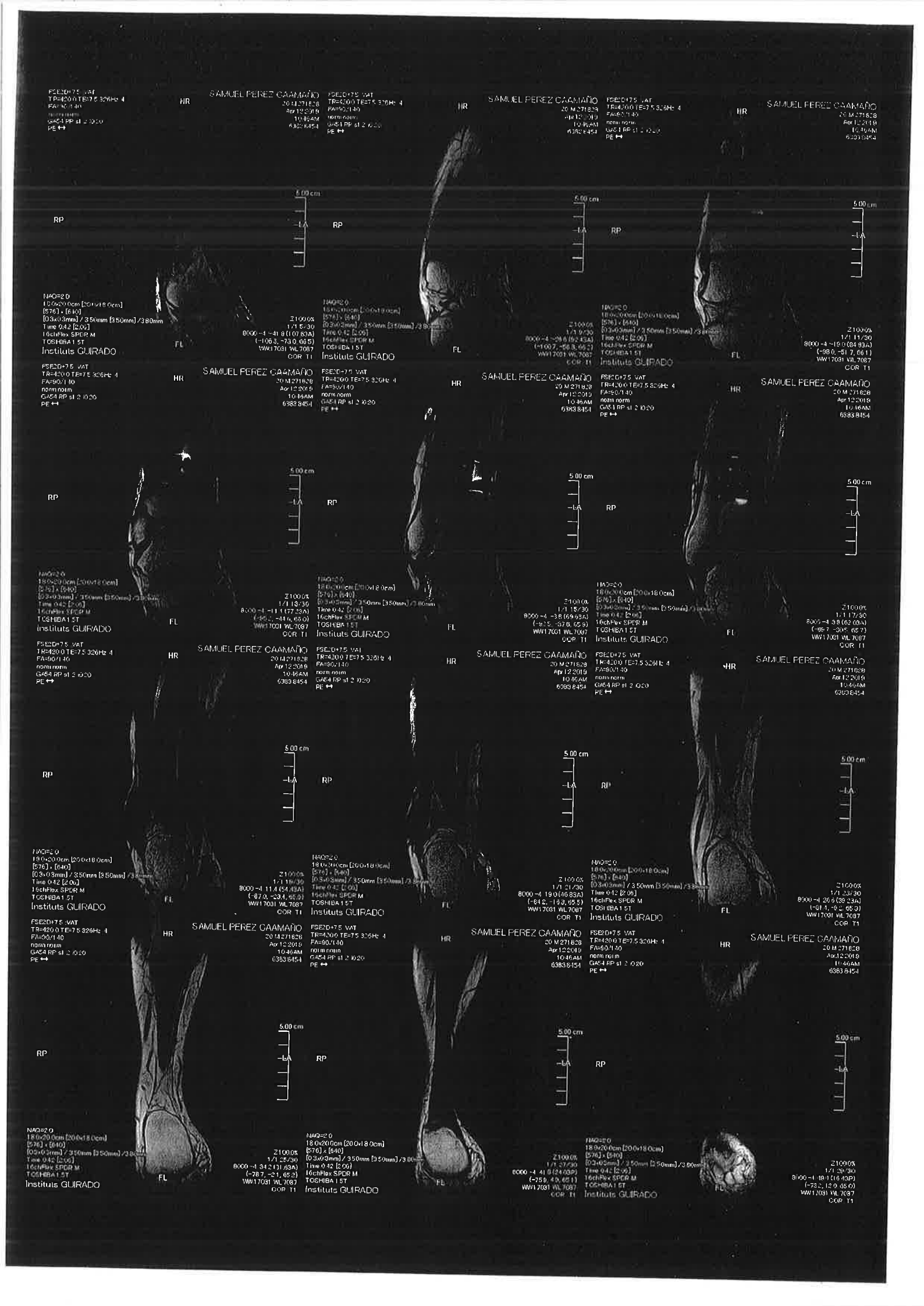
SAMUEL PEREZ CAAMAÑO
20 M 271828
Apr 12 2019
10:46AM
6383 8454
FSE2D+75 VAT
TR=4200 TE=75 326Hz 4
FA=90/140
norm norm
GA54 RP sl 2 i020
PE ↔
HR
RP
FL
5.00 cm
LA
NAQ=2.0
180x200cm [200x180cm]
[576] x [640]
[03x03mm] / 350mm [350mm] / 380mm
Time 0:42 [2:06]
16chFlex SPDR M
TOSHIBA 1.5T
Instituts GUIRADO
Z100.0%
1/1 5:30
8000 -4 -41.8 (107.63A)
(-106.3, -73.9, 66.5)
WW17031 WL7087
COR T1
Z100.0%
1/1 9:30
8000 -4 -29.6 (92.43A)
(-100.7, -56.3, 66.2)
WW17031 WL7087
COR T1
Z100.0%
1/1 11:30
8000 -4 -15.0 (84.93A)
(-98.0, -51.7, 66.1)
WW17031 WL7087
COR T1
Z100.0%
1/1 13:30
8000 -4 -11.1 (77.29A)
(-95.2, -44.6, 65.9)
WW17031 WL7087
COR T1
Z100.0%
1/1 15:30
8000 -4 -3.8 (69.93A)
(-92.5, -37.6, 65.9)
WW17031 WL7087
COR T1
Z100.0%
1/1 17:30
8000 -4 3.8 (62.03A)
(-89.7, -30.5, 65.7)
WW17031 WL7087
COR T1
Z100.0%
1/1 19:30
8000 -4 11.4 (54.43A)
(-87.0, -23.4, 65.3)
WW17031 WL7087
COR T1
Z100.0%
1/1 21:30
8000 -4 19.0 (46.83A)
(-84.2, -16.3, 65.5)
WW17031 WL7087
COR T1
Z100.0%
1/1 23:30
8000 -4 26.6 (39.23A)
(-81.1, -9.2, 65.3)
WW17031 WL7087
COR T1
Z100.0%
1/1 25:30
8000 -4 34.2 (31.63A)
(-78.7, -2.1, 65.2)
WW17031 WL7087
COR T1
Z100.0%
1/1 27:30
8000 -4 41.8 (24.03A)
(-75.9, 4.9, 65.1)
WW17031 WL7087
COR T1
Z100.0%
1/1 29:30
8000 -4 49.1 (16.40A)
(-73.2, 12.0, 65.0)
WW17031 WL7087
COR T1

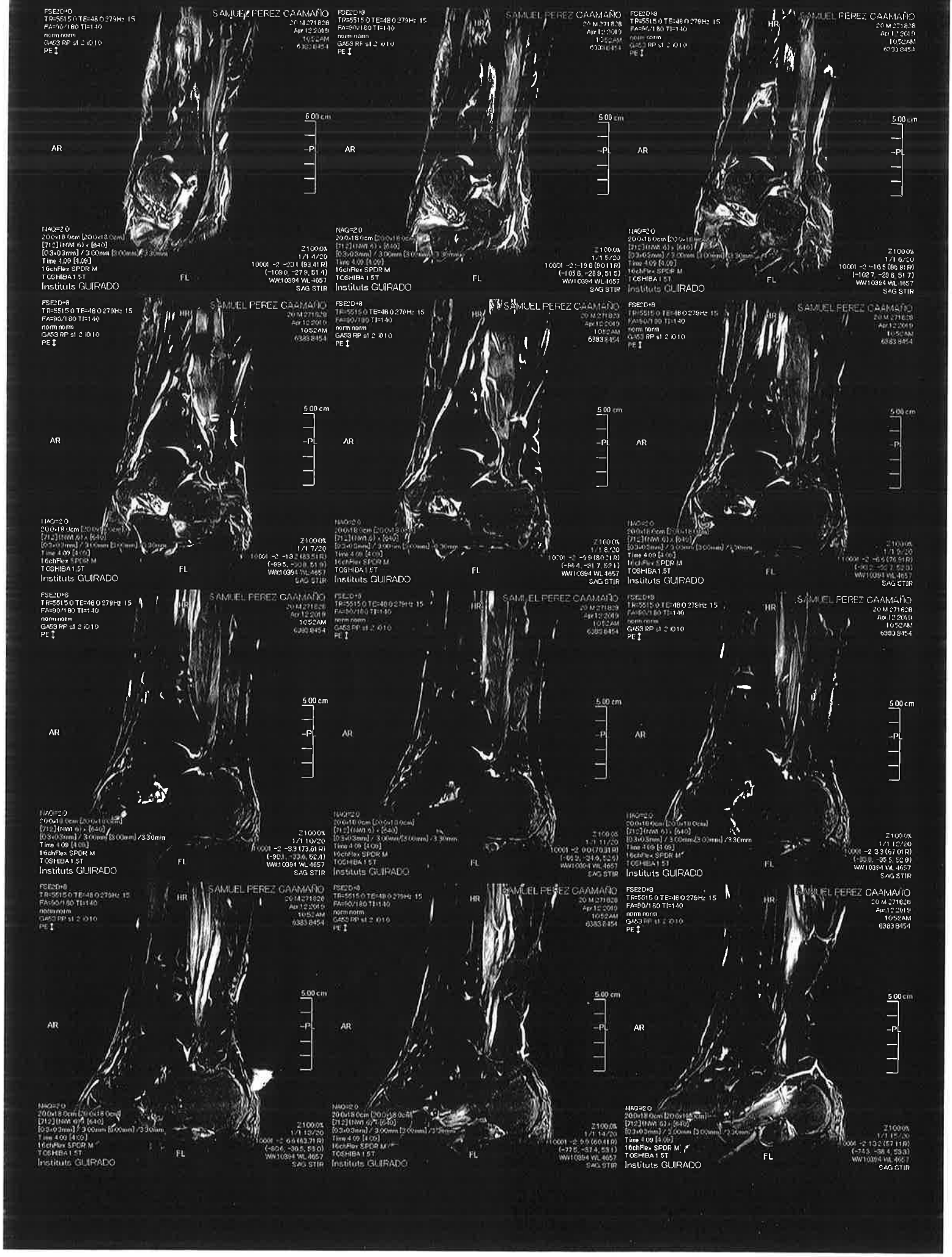
SAMUEL PEREZ CAAMAÑO
20 M 271828
Apr 12 2019
10:52AM
6383 8454
FSE2D+9
TR=5515.0 TE=48.0 279Hz 15
FA=90/180 TI=140
norm norm
GA53 RP s1.2 i010
PE
5.00 cm
AR
-PL
NAQ=2.0
200x180cm
Time 4:09
16chFlex SPDR M
TOSHIBA 1.5T
Instituts GUIRADO
FL
Z100.0%
SAG STIR

SAMUEL PEREZ CAAMAÑO
Instituts GUIRADO
RA
H
F

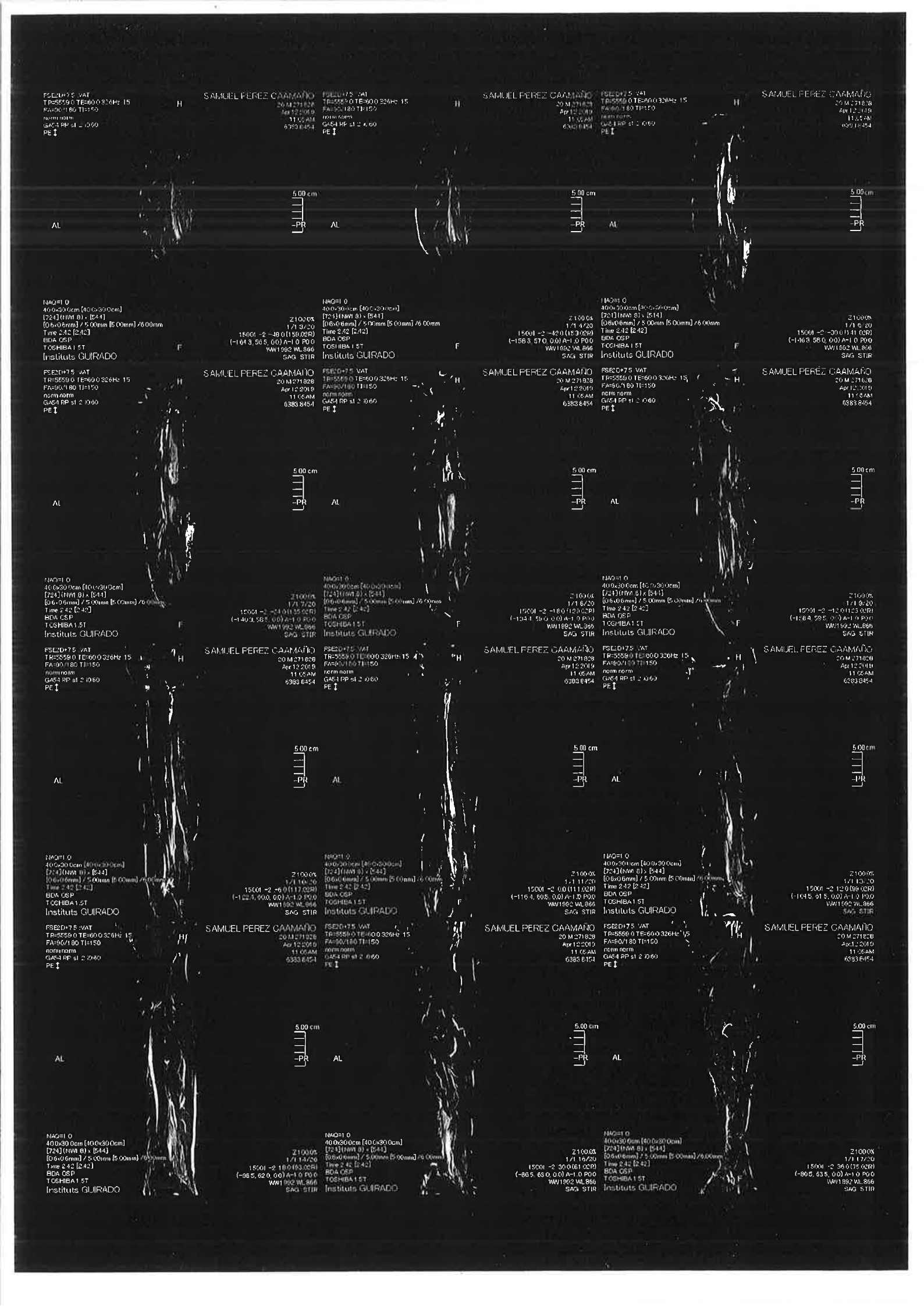
SAMUEL PEREZ CAAMAÑO
20 M 271828
Apr 12 2019
11:05 AM
6383 8454
FSE2D+7.5 VAT
TR=5559.0 TE=60.0 326Hz 15
FA=90/180 TI=150
norm norm
GA54 RP sl 2 /0.60
PE
5.00 cm
AL
-PR
NAQ=1.0
400x300cm [400x300cm]
[724] (NW 8) x [544]
[06x06mm] / 5.00mm [5.00mm] /6.00mm
Time 2:42 [2:42]
BDA OSP
TOSHIBA 1.5T
Instituts GUIRADO
SAG STIR
WW1992 WL866
Z100.0%
1/1 3/20
1/1 14/20
1/1 16/20
1/1 17/20
1/1 6/20
1/1 7/20
1/1 8/20
1/1 10/20
1/1 11/20
1/1 13/20
1/1 14/20
1/1 16/20
1/1 17/20
15001 -2 -48.0 (158.02R)
15001 -2 -42.0 (138.02R)
15001 -2 -30.0 (141.02R)
15001 -2 -24.0 (135.02R)
15001 -2 -18.0 (129.02R)
15001 -2 -12.0 (123.02R)
15001 -2 -6.0 (117.02R)
15001 -2 0.0 (111.02R)
15001 -2 12.0 (99.02R)
15001 -2 18.0 (93.02R)
15001 -2 30.0 (81.02R)
15001 -2 36.0 (75.02R)
(-164.3, 59.5, 0.0) A-1.0 P0.0
(-158.3, 57.0, 0.0) A-1.0 P0.0
(-140.4, 56.5, 0.0) A-1.0 P0.0
(-122.4, 60.0, 0.0) A-1.0 P0.0
(-116.4, 60.5, 0.0) A-1.0 P0.0
(-104.5, 61.5, 0.0) A-1.0 P0.0
(-86.5, 62.0, 0.0) A-1.0 P0.0
(-80.5, 63.0, 0.0) A-1.0 P0.0
(-80.5, 63.5, 0.0) A-1.0 P0.0

INCIA

INSTITUTO NEUROCOGNITIVO INCIA
Dra. Mª ANGELES IDIAZÁBAL ALECHA
Neurofisiología Clínica

Web: institutoincia.es C/ Balmes 203, 2º-2ª. 08006. Barcelona Tel: 93 218 11 81

Paciente: Samuel Perez Caamaño
ID de paciente: 16129
Sexo: Hombre
Fecha nacimiento: 11/04/1999
Edad: 20 Años de edad 0 Meses

Edad pac. día visita: de 20 años 0 meses
Médico examinador: Dra. L. Méndez
Médico especialista: Dr. Álvarez

Sumario un Conclusión:

Hombre de 20 años, sin AP de interés. Acude por presentar Fx tibio-peroneal derecha el 16/05/18, intervenida. Actualmente explica déficit sensitivo en pierna derecha, desde rodilla a pie, con déficit de dorsiflexión del pie. Explica EMG previo en Nov-Div'18, con lesión de nervio CPE derecho, que presentaba una mejoría respecto a un EMG anterior.

Conclusión

Se realiza estudio de conducción sensitiva de nervio peroneo superficial bilateral y conducción motora de nervios CPE y tibial derechos, mediante electrodos de superfície.
Se realiza estudio EMG de músculos tibial anterior, tibial posterior, gemelo medial, extensor hallucis longus, pedio derechos, mediante electrodos de aguja concéntrica.

El estudio de conducción sensitiva muestra un enlentecimiento del nervio peroneo superficial derecho, con disminución de la amplitud.
El estudio de conducción motora muestra un enlentecimiento en la conducción del nervio CPE derecho en cabeza de peroné, junto con una disminución de amplitud del potencial.
El estudio EMG muestra un reclutamiento deficitario en músculos tibial anterior, extensor hallucis longus y pedio derechos con PUMs de amplitud y duración aumentadas, con signos de polifasia en extensor hallucis longus y pedio y registro de potenciales de fibrilación y ondas positivas en estos músculos, en reposo.

Estudio compatible con una axonotmesis parcial del nervio CPE derecho, a nivel de cabeza de peroné, en fase de reinervación a nivel distal, con una afectación actual leve-moderada, a comparar con estudios previos.

Dra L. Méndez
Col. 43/5858

Sensory NCS

Nervio / Lugares	Onset ms	Peak ms	PeakAmp µV	P-P Amp µV	Dist cm	Vel m/s
D SUP PERONEAL						
Lat Leg	3,20	3,95	7,0	4,0	10	31,3
I SUP PERONEAL						
Lat Leg	1,35	1,75	18,0	37,3	7	51,9

Motor NCS

Nervio / Lugares	Lat ms	Amp mV	Amp %	Dist cm	Vel m/s
D COMM PERONEAL - EDB					
Tobillo	5,50	0,1	100		
C. Perone	21,85	0,7	540	33	20,2
Rodilla	23,80	0,4	330	8	41,0
D TIBIAL (KNEE) - AH					
Tobillo	4,75	3,6	100		
F. Poplitea	14,25	3,2	74,8	40	42,1

EMG Summary Table									
	Spontaneous					MUAP			Recruitment
	IA	Fib	PSW	Fasc	H.F.	Amp	Dur.	PPP	Pattern
D. TIB ANTERIOR	N	None	None	None	None	1+	N	N	Reduced
D. GASTROCN (MED)	N	None	None	None	None	N	N	N	N
D. TIB POSTERIOR	N	None	None	None	None	N	N	N	N
D. EXT HALL LONG	N	2+	2+	None	None	1+	1+	1+	Discrete
D. EXT DIG BREVIS	N	3+	2+	None	None	1+	1+	2+	Discrete

Informe médico: Samuel Perez Caamaño

Visitado con el Dr. Llusa. Primero resolver uña encarnada. Solicitamos TAC de tobillo para valorar estructuración equino. Trabajar movilidad de tobillo, sobre todo estiramiento de Aquiles. En futuro cirugía paliativa con Dr. Llusa.

Atentamente,

Dr. Pedro Alvarez
Col. Nº 29.811

Barcelona, 22 de mayo de 2019

Inscrita en el Registro Mercantil de Madrid, Tomo 6065, Folio 118, Hoja M-99098, CIF V85599645

Ronda Sant Pere, 19-21, Entlo. • Tel. 93 481 68 45 • 08010 - Barcelona

CreuBlanca

Diagnosis Médica
C/ Còrsega 345, 08037 Barcelona
Telf.: 932171700
www.creu-blanca.es

UNIDAD DE RADIOLOGÍA

Dirección: Dr. A. Salvador
Coordinación: Drs. X. Alomar, J.A. Clavero
Jefe de Sección: Dr. J.M. Monill
Colaboradores: Drs. X. Abat, F. Aguilera, C. Bonet, Dra. M. Bossy, S. Bordegaray, MC. Dobado, C. Hurtado, S. Siurana, J.Taboada, A. Lluís, J. Villalba

NOTA INF. PARA MÉDICOS PETICIONARIOS: Para consultar las imágenes, puede acceder a portal.creublanca.es

Fecha:	**23-05-2019**
Nombre:	**PEREZ CAMAÑO, SAMUEL**
Código:	**1Y2326519Q (Id: 2056181)**
Edad:	**20**
Procedencia:	**MUTUALIDAD DE FUTBOLISTAS**

SCANNER

REGIÓN EXPLORADA: TOBILLO Y PIE DERECHO

MOTIVO DE CONSULTA:
control

TÉCNICA: Se efectúan secciones axiales y reconstrucciones MPR en planos coronal, sagital y en 3D.

INFORME:
Fractura de tercio medio de diafisis tibal consoilidada , con clavo intramedular.. Ciorrecta alineacion
Fractura de tercio medio de diafisis peroneal, sin signos de consolidacion. Se ovserva reabsorcion de exttemos fracturarios , con pequeñas calcificaciones en partes blandas
Pie equino
No observamos alteraciones oseas ni articulares en tarso

Estructuras óseas visualizadas de morfología y estructura conservadas sin que se identifiquen trayectos fracturarios.

CreuBlanca

Diagnosis Médica
C/ Còrsega 345, 08037 Barcelona
Telf.: 932171700
www.creu-blanca.es

Fdo. Dr. A. Salvador Aznar Nº Col. 8793

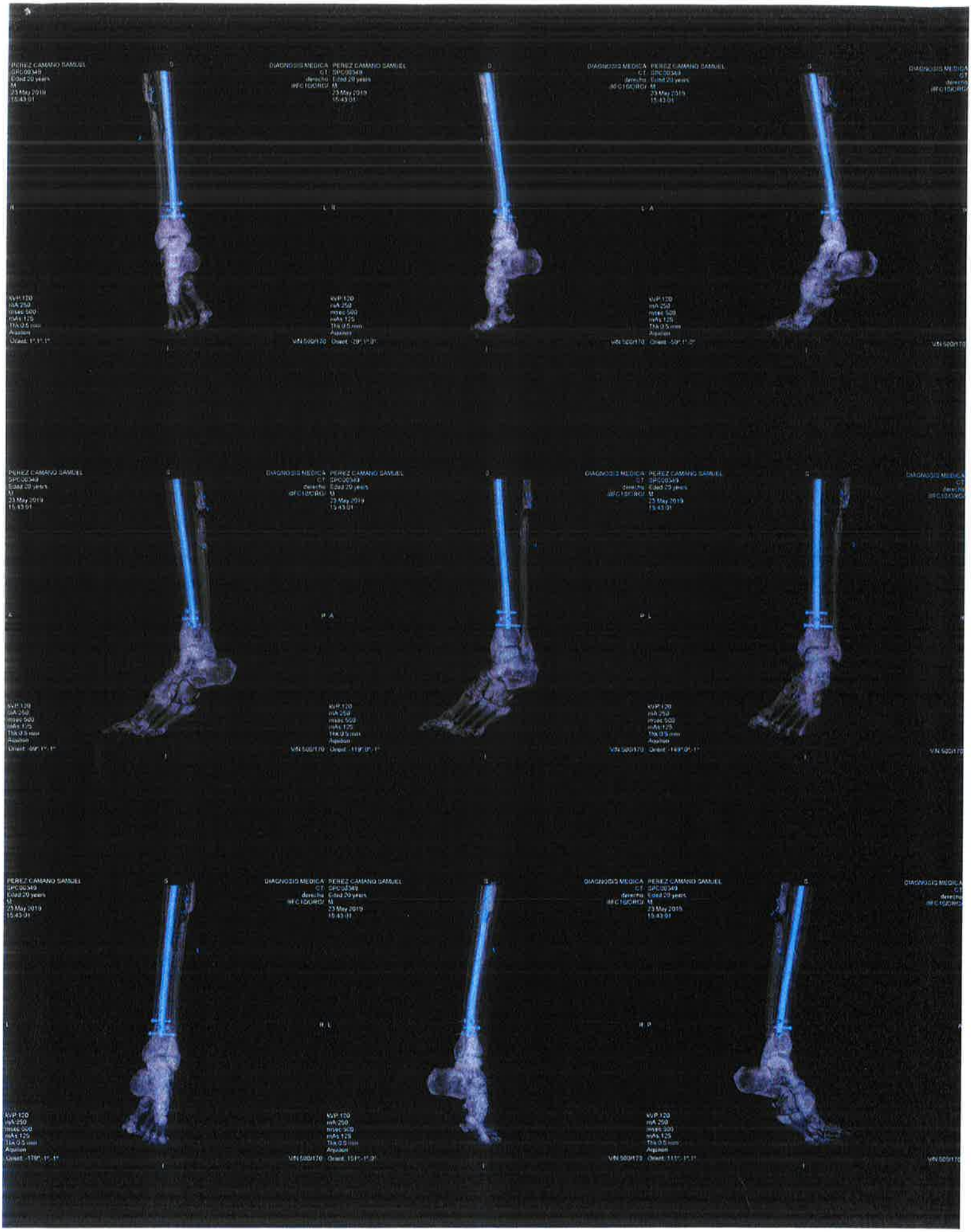
PEREZ CAMANO SAMUEL
DIAGNOSIS MEDICA
23 May 2019
15:43:01
kVP 120
mA 250
mAs 125
Aquilion

Creu Blanca

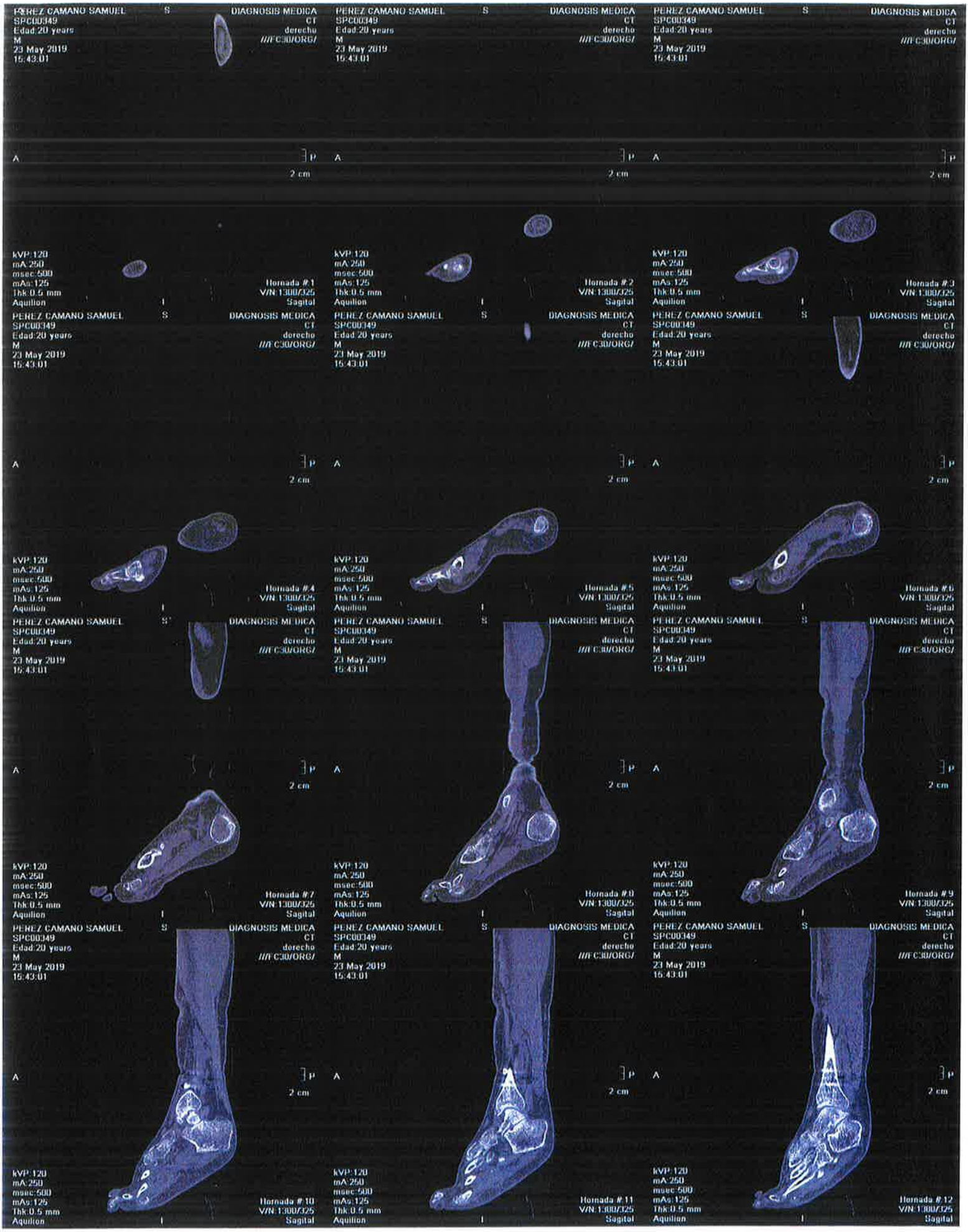
PEREZ CAMANO SAMUEL
SPC00349
Edad:20 years
M
23 May 2019
15:43:01
DIAGNOSIS MEDICA
CT
derecho
///F C30/ORG/
kVP:120
mA:250
msec:500
mAs:125
Thk:0.5 mm
Aquilion
Hornada #:1
V/N:1300/325
Sagital
Hornada #:2
Hornada #:3
Hornada #:4
Hornada #:5
Hornada #:6
Hornada #:7
Hornada #:8
Hornada #:9
Hornada #:10
Hornada #:11
Hornada #:12
A
P
S
I
2 cm

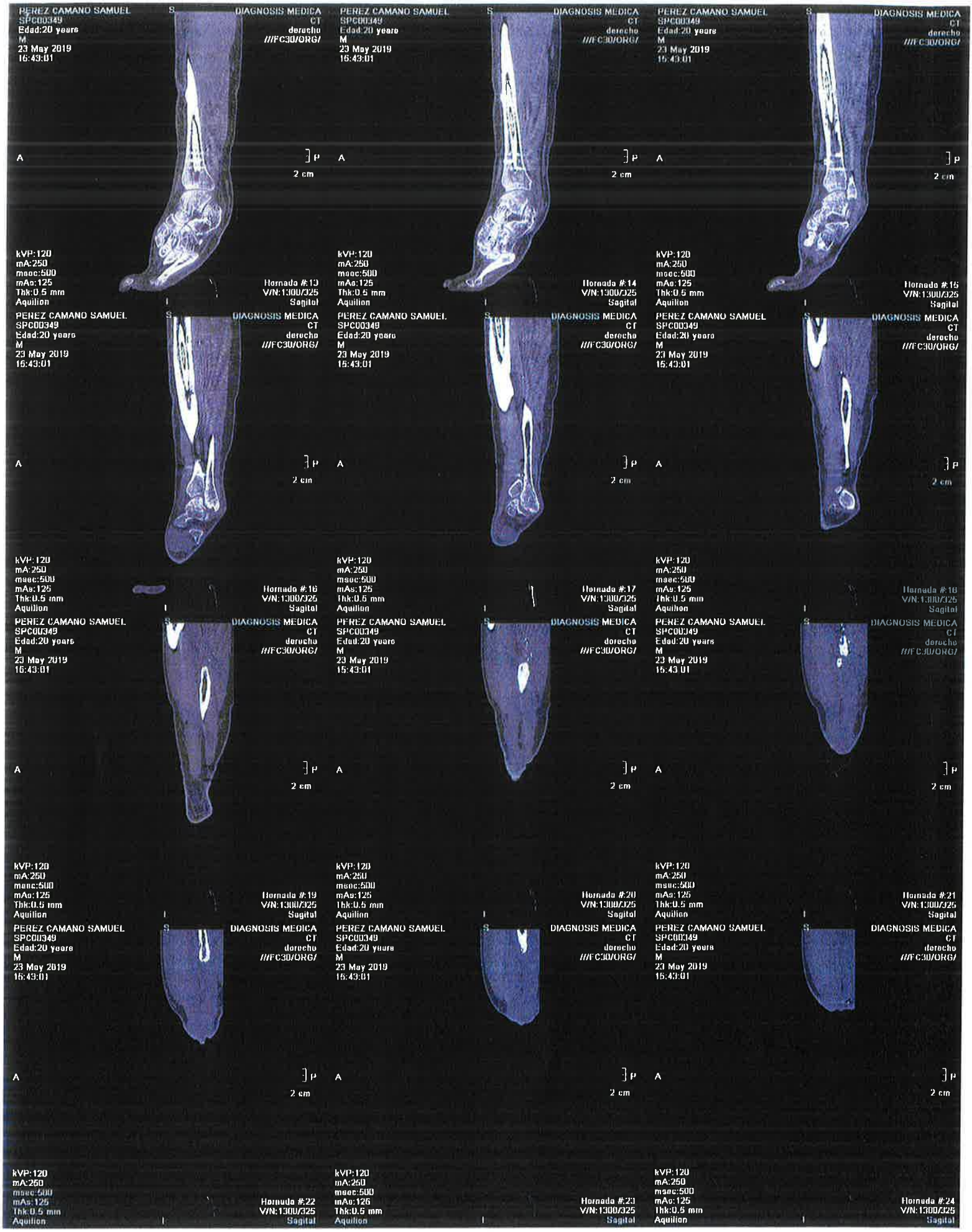
PEREZ CAMANO SAMUEL
SPC00349
Edad:20 years
M
23 May 2019
16:43:01
DIAGNOSIS MEDICA
CT
derecho
///FC30/ORG/
S
A
P
2 cm
kVP:120
mA:250
msec:500
mAs:125
Thk:0.5 mm
Aquilion
Hornada #13
V/N:1300/325
Sagital
Hornada #14
Hornada #15
Hornada #16
Hornada #17
Hornada #18
Hornada #19
Hornada #20
Hornada #21
Hornada #22
Hornada #23
Hornada #24

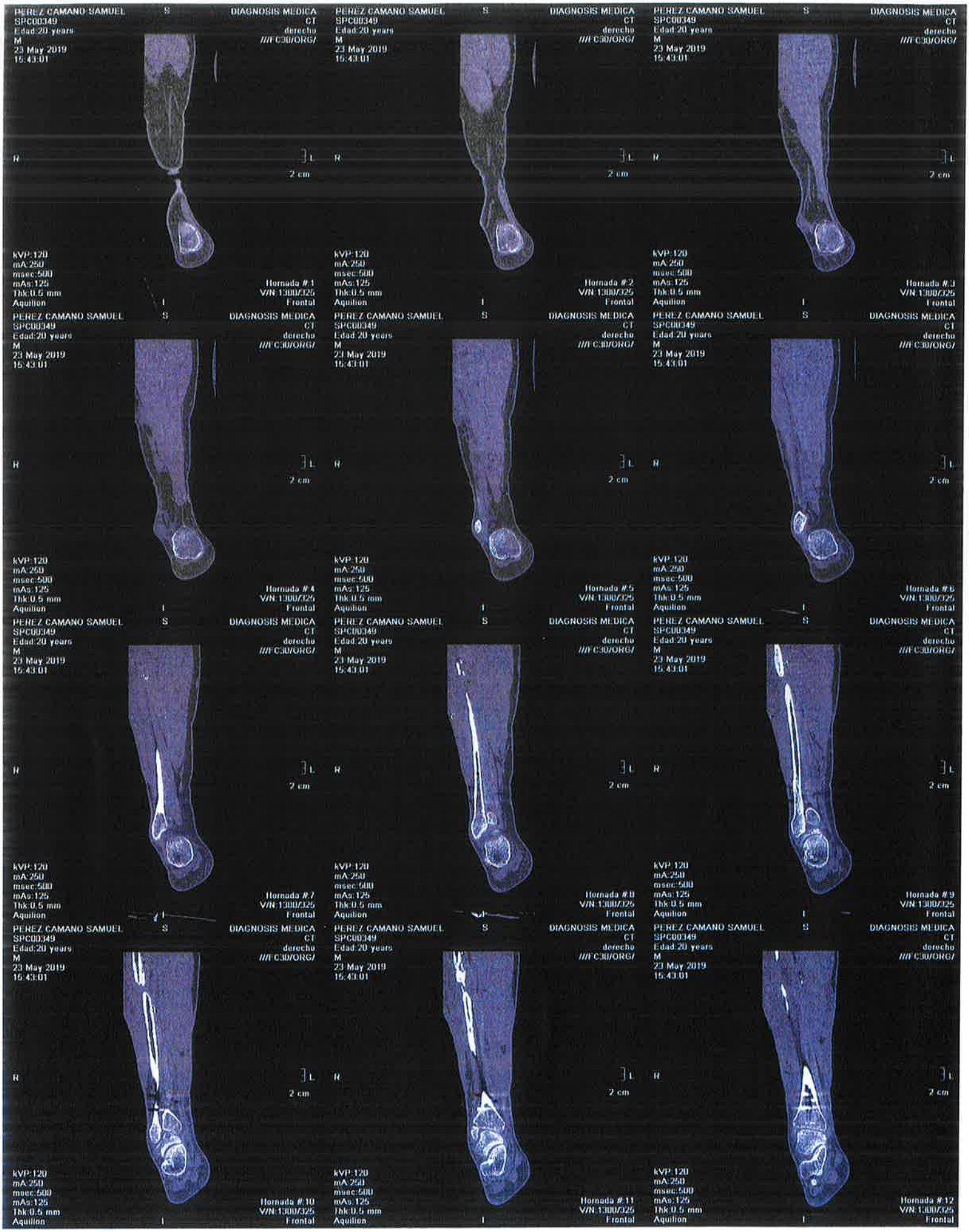
PEREZ CAMANO SAMUEL
SPC00349
Edad:20 years
M
23 May 2019
15:43:01
S
DIAGNOSIS MEDICA
CT
derecho
///FC30/ORG/
R
L
2 cm
kVP:120
mA:250
msec:500
mAs:125
Thk:0.5 mm
Aquilion
I
Hornada #:1
V/N:1300/325
Frontal
Hornada #:2
Hornada #:3
Hornada #:4
Hornada #:5
Hornada #:6
Hornada #:7
Hornada #:8
Hornada #:9
Hornada #:10
Hornada #:11
Hornada #:12

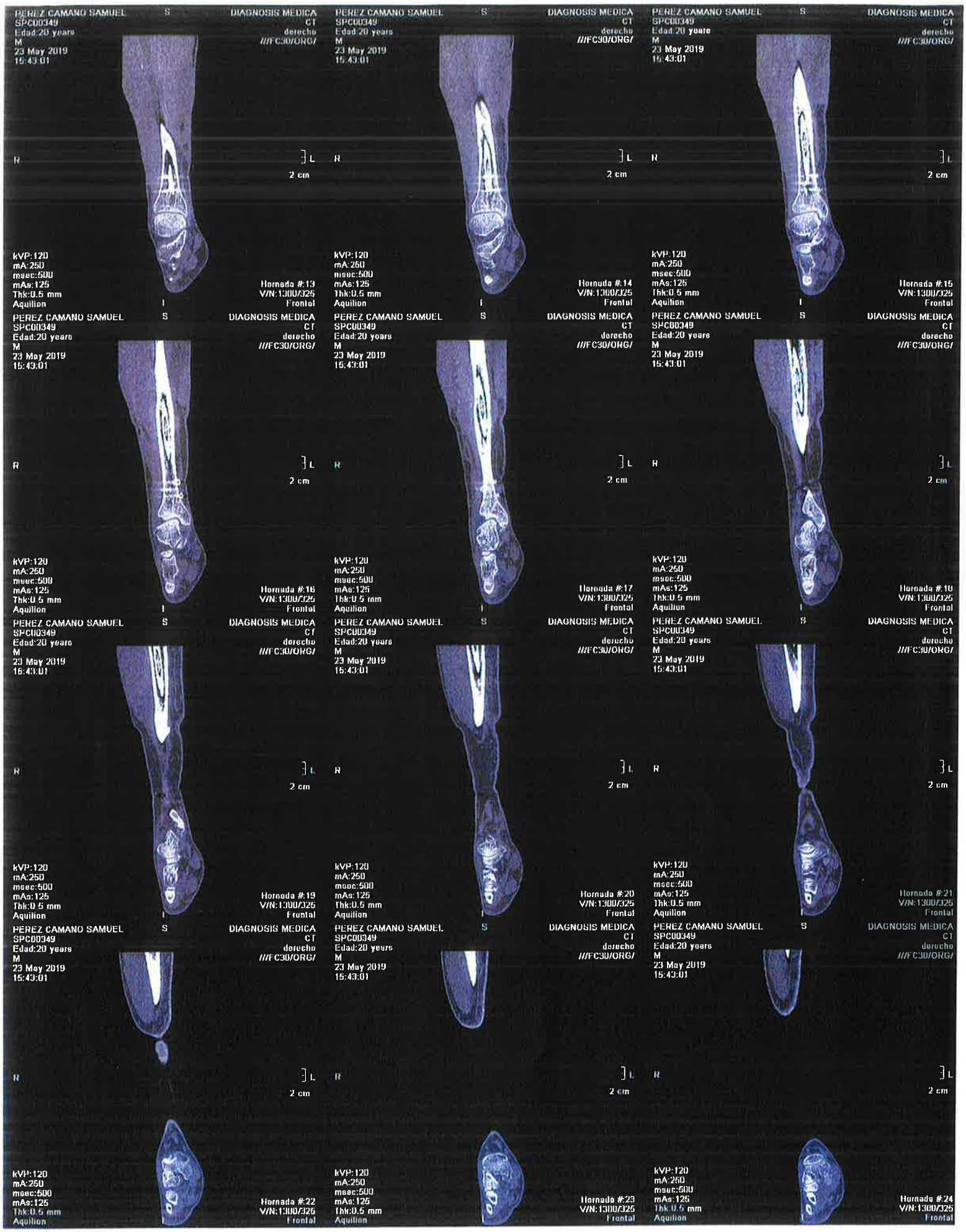
PEREZ CAMANO SAMUEL
SPC00349
Edad:20 years
M
23 May 2019
15:43:01
S
DIAGNOSIS MEDICA
CT
derecho
///FC30/ORG/
R
L
2 cm
kVP:120
mA:250
msec:500
mAs:125
Thk:0.5 mm
Aquilion
I
Hornada #:13
V/N:1300/325
Frontal
Hornada #:14
Hornada #:15
Hornada #:16
Hornada #:17
Hornada #:18
Hornada #:19
Hornada #:20
Hornada #:21
Hornada #:22
Hornada #:23
Hornada #:24

Creu Blanca

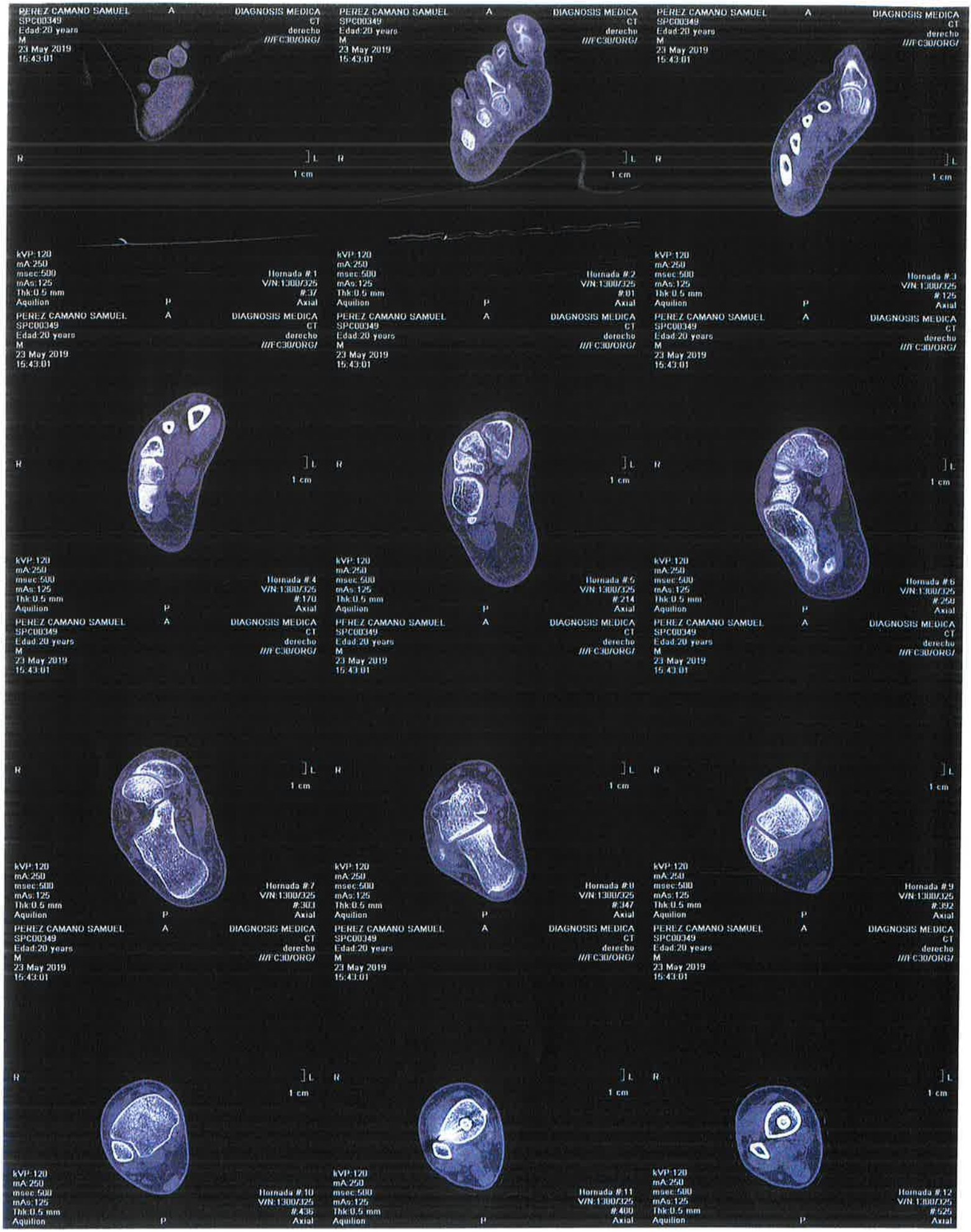
PEREZ CAMANO SAMUEL
SPC00349
Edad:20 years
M
23 May 2019
15:43:01
A
DIAGNOSIS MEDICA
CT
derecho
///FC30/ORG/
R
L
1 cm
kVP:120
mA:250
msec:500
mAs:125
Thk:0.5 mm
Aquilion
P
Hornada #:1
V/N:1300/325
#:37
Axial
Hornada #:2
V/N:1300/325
#:01
Axial
Hornada #:3
V/N:1300/325
#:125
Axial
Hornada #:4
V/N:1300/325
#:170
Axial
Hornada #:5
V/N:1300/325
#:214
Axial
Hornada #:6
V/N:1300/325
#:258
Axial
Hornada #:7
V/N:1300/325
#:303
Axial
Hornada #:8
V/N:1300/325
#:347
Axial
Hornada #:9
V/N:1300/325
#:392
Axial
Hornada #:10
V/N:1300/325
#:436
Axial
Hornada #:11
V/N:1300/325
#:480
Axial
Hornada #:12
V/N:1300/325
#:525
Axial

Creu Blanca

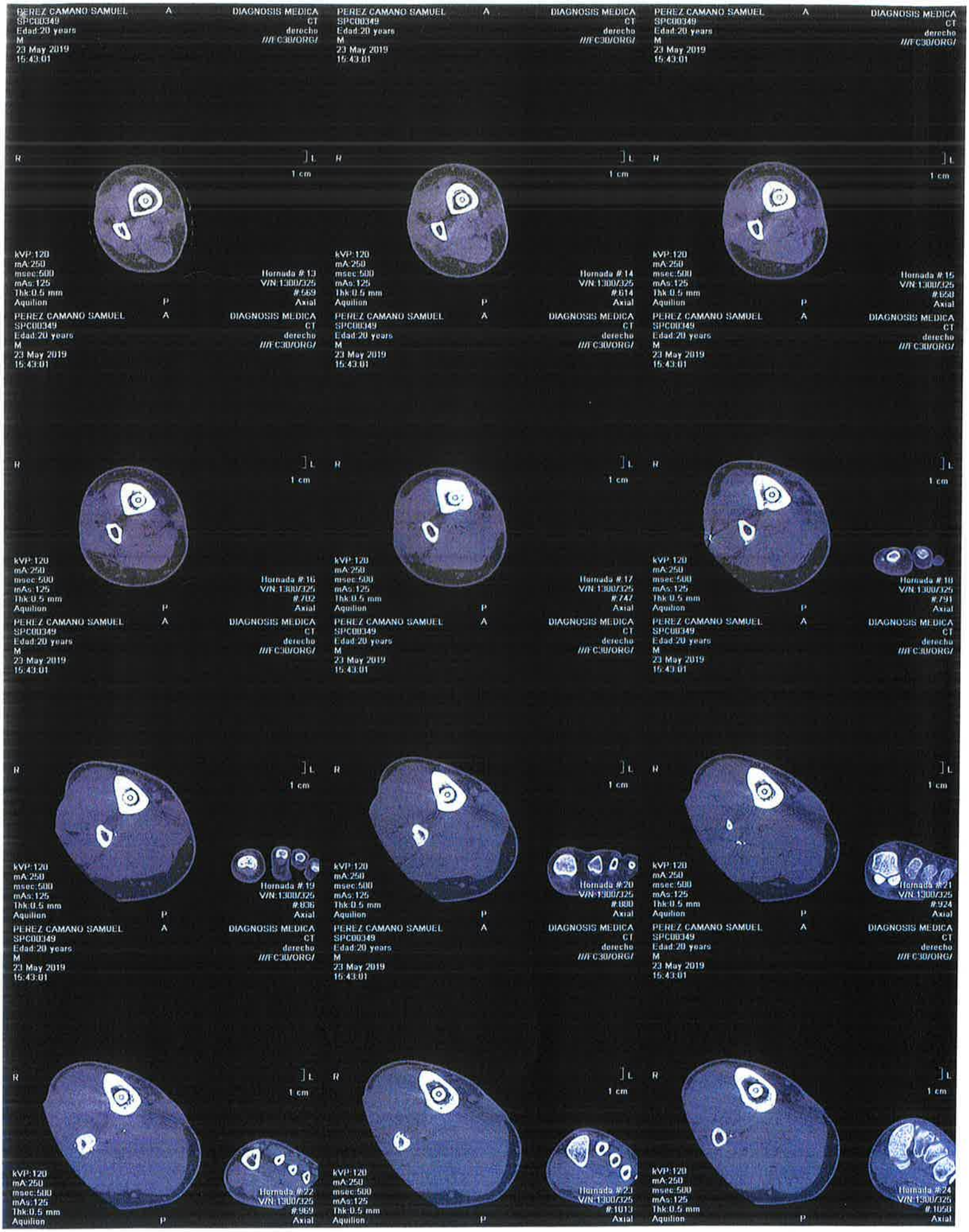
PEREZ CAMANO SAMUEL A
SPC00349
Edad:20 years
M
23 May 2019
15:43:01
DIAGNOSIS MEDICA
CT
derecho
///FC30/ORG/
R
L
1 cm
kVP:120
mA:250
msec:500
mAs:125
Thk:0.5 mm
Aquilion
P
Hornada #:13
V/N:1300/325
#:569
Axial
Hornada #:14
V/N:1300/325
#:614
Axial
Hornada #:15
V/N:1300/325
#:658
Axial
Hornada #:16
V/N:1300/325
#:702
Axial
Hornada #:17
V/N:1300/325
#:747
Axial
Hornada #:18
V/N:1300/325
#:791
Axial
Hornada #:19
V/N:1300/325
#:836
Axial
Hornada #:20
V/N:1300/325
#:880
Axial
Hornada #:21
V/N:1300/325
#:924
Axial
Hornada #:22
V/N:1300/325
#:969
Axial
Hornada #:23
V/N:1300/325
#:1013
Axial
Hornada #:24
V/N:1300/325
#:1058
Axial

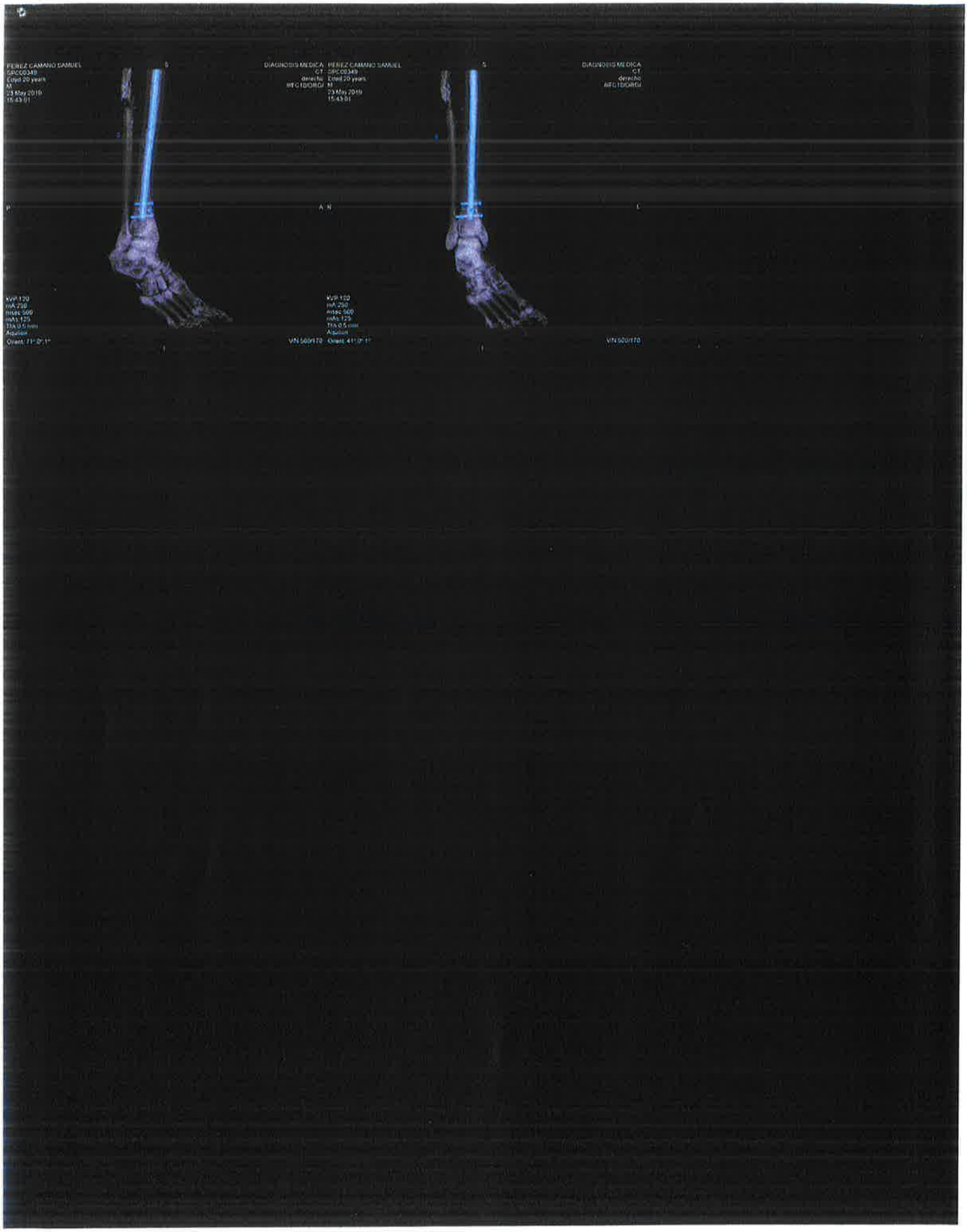
PEREZ CAMANO SAMUEL
DIAGNOSIS MEDICA
CT
derecho
S
P
A
R
L
kVP 120
mA 250
msec 500
mAs 125
Aquilion
VIN 500/170

Informe médico: Samuel Perez Caamaño

Visitado con el 05/06/2019, se ha resuelto con cirugía la uña encarnada. Le han realizado TAC tobillo. Revaloraremos con Dr. Llusa cirugía paliativa de tobillo.

Atentamente,

Dr. Pedro Alvarez
Col. Nº 29.811

Barcelona, 05 de junio de 2019

Inscrita en el Registro Mercantil de Madrid, Tomo 6065, Folio 118, Hoja M-99098, CIF V85599645

Ronda Sant Pere, 19-21, Entlo. • Tel. 93 481 68 45 • 08010 - Barcelona

Informe médico: Samuel Perez Caamaño

En la visita del 14/10/2019 y una vez revalorado el caso con el Dr. Llusa, se decide buscar fecha para la intervención de cirugía paliativa del tobillo.

Atentamente,

Dr. Pedro Alvarez
Col. Nº 29.811

Barcelona, 14 de octubre de 2019

Inscrita en el Registro Mercantil de Madrid, Tomo 6065, Folio 118, Hoja M-99098, CIF V85599645

Ronda Sant Pere, 19-21, Entlo. • Tel. 93 481 68 45 • 08010 - Barcelona

Informe médico: Samuel Perez Caamaño

Visitado el 21/10/2019, se programa cirugía paliativa de tobillo por paresia peroneos secundaria a síndrome compartimental el 29/11/2019.

Atentamente,

Dr. Pedro Alvarez
Col. Nº 29.811

Barcelona, 21 de octubre de 2019

Inscrita en el Registro Mercantil de Madrid, Tomo 6065, Folio 118, Hoja M-99098, CIF V85599645

Ronda Sant Pere, 19-21, Entlo. • Tel. 93 481 68 45 • 08010 - Barcelona

INSTITUTO NEUROCOGNITIVO INCIA
Dra. Mª ANGELES IDIAZÁBAL ALECHA
Neurofisiología Clínica
INCIA

Web: institutoincia.es C/ Balmes 203, 2º-2ª. 08006. Barcelona Tel: 93 218 11 81

Paciente: Samuel Perez Caamaño
ID de paciente: 18072
Sexo: Hombre
Fecha nacimiento: 11/04/1999
Edad: 20 Años de edad 6 Meses

Edad pac. día visita: de 20 años 6 meses
Médico examinador: Dra. L. Méndez
Médico especialista: Dr. Álvarez

Sumario un Conclusión:

Hombre de 20 años, sin AP de interés. Acude por presentar Fx tibio-peroneal derecha el 16/05/18, intervenida ,con axonotmesis parcial del nervio CPE derecho, a nivel de cabeza de peroné, en fase de reinervación a nivel distal, con una afectación actual leve-moderada, secundaria (EMG Abril'19). Actualmente explica leve mejoría clínica con persistencia incapacidad para caminar de talones y leve recuperación de la sensibilidad.

Conclusión

Se realiza estudio de conducción sensitiva de nervio peroneo superficial derecho y conducción motora de nervios CPE derecho, mediante electrodos de superfície.
Se realiza estudio EMG de músculos tibial anterior, extensor hallucis longus y pedio derechos, mediante electrodos de aguja concéntrica.

El estudio de conducción sensitiva muestra una disminución de la amplitud del potencial del peroneo superficial con recuperación de la velocidad de conducción.
El estudio de conducción motora muestra un enlentecimiento en la conducción del nervio CPE derecho en cabeza de peroné, junto con una disminución de amplitud del potencial, con mejoría respecto del estudio previo.
El estudio EMG muestra un reclutamiento deficitario en músculos extensor hallucis longus y pedio derechos con PUMs de amplitud y duración aumentadas, con signos de polifasia y registro de potenciales de fibrilación y ondas positivas en extensor hallucis longus, en reposo.

Persisten signos de axonotmesis parcial del nervio CPE derecho, a nivel de cabeza de peroné, de carácter leve, apreciándose una mejoría significativa respecto del estudio de abril. En EMG se siguen apreciando signos de reinervación activa a nivel distal con una función prácticamente normalizada a nivel proximal en músculo tibial anterior.

Dra L. Méndez
Col. 43/5858

Informe médico: Samuel Perez Caamaño

Visitado el 08/01/2020, 6 semanas de la cirugía, retirar férula y pasar a Walker.

Atentamente,

Dr. Pedro Alvarez
Col. Nº 29.811

Barcelona, 8 de enero de 2020

Inscrita en el Registro Mercantil de Madrid, Tomo 6065, Folio 118, Hoja M-99098, CIF V85599645

Ronda Sant Pere, 19-21, Entlo. • Tel. 93 481 68 45 • 08010 - Barcelona

Informe médico: Samuel Perez Caamaño

Visitado el 03/02/2020, ha realizado 15 sesiones de RHB, gran mejora de la movilidad pasiva y activa. Se pauta seguir con la RHB.

Atentamente,

Dr. Pedro Alvarez
Col. Nº 29.811

Barcelona, 3 de febrero de 2020

Inscrita en el Registro Mercantil de Madrid, Tomo 6065, Folio 118, Hoja M-99098, CIF V85599645

Ronda Sant Pere, 19-21, Entlo. • Tel. 93 481 68 45 • 08010 - Barcelona

Informe médico: Samuel Perez Caamaño

Visitado el 17/02/2020, 2 meses post IQ. Presenta muy buena evolución. Flexión dorsal del tobillo funcionante. Peroneos funcionales. EPDG.
Se pauta seguir con ejercicios y nuevo control en 1 mes. Comenta que lo vera el DR. Llusa en 15 días.

Atentamente,

Dr. Pedro Alvarez
Col. Nº 29.811

Barcelona, 17 de febrero de 2020

Inscrita en el Registro Mercantil de Madrid, Tomo 6065, Folio 118, Hoja M-99098, CIF V85599645

Ronda Sant Pere, 19-21, Entlo. • Tel. 93 481 68 45 • 08010 - Barcelona

Informe médico: Samuel Perez Caamaño

Visitado el 15/05/2020, 4 meses post IQ. Comenta que se encuentra muy bien. Consigue extensión tobillo y desviación fibular. Está muy contento. Se pauta seguir con la RHB.

Atentamente,

Dr. Pedro Alvarez
Col. Nº 29.811

Barcelona, 13 de mayo de 2020

Ronda Sant Pere, 19-21, Entlo. • Tel. 93 481 68 45 • 08010 - Barcelona

Inscrita en el Registro Mercantil de Madrid, Tomo 6065, Folio 118, Hoja M-99098, CIF V85599645