MUTUALIDAD DE FUTBOLISTAS

EXPEDIENTE DE INDEMNIZACIÓN 12/2023

MUTUALISTA

D. ENOL BENIETEZ GARCIA, jugador de ASUNCIÓN CLUB DE FUTBOL, de la DT ASTURIANA.

HECHOS

El 25 de marzo de 2022, mientras entrenaba con su equipo el mutualista, como consecuencia de un balonazo en la cara, sufrió traumatismo cerrado en el ojo derecho. Esta lesión le provocó un agujero macular traumático que posteriormente se corrigió.

Tras la evolución de la lesión el mutualista presenta actualmente una secuela retiniana de traumatismo contuso en el ojo derecho con conmoción retiniana macular, movilización pigmentaria reactiva y atrofia macular que se extiende desde el centro de la visión (mácula) hacia retina superior condicionando un escotoma central, escotoma inferior y limitación en la visión central (0,2 difícil en escala de Snellen).

En atención a lo anterior los médicos especialistas (oftalmólogo) que han atendido al mutualista consideran que la visión del ojo derecho no es recuperable, estableciendo que su VFI (índice de campo visual), ha sufrido una disminución del 20%.

VERIFICACIONES REALIZADAS

- La condición de mutualista para la temporada 2021/2022, figura formalizada en el boletín de afiliación nº 21/22-00002486 de fecha 7 de septiembre de 2021, el importe de la prima fue de 52€.

- El accidente deportivo se produjo mientras entrenaba con su equipo, circunstancia prevista en el artículo 6º del Reglamento de Prestaciones.

Inscrita en el Registro Mercantil de Madrid, Tomo 6065, Folio 118, Hoja M-99098, CIF V85599645

Calle José Echegaray, 8 – Edif. III Pta. 2 Local 7 • 28232 Las Rozas (Madrid) • Tel. 91 446 14 08

MUTUALIDAD DE FUTBOLISTAS

PROPUESTA

En consecuencia, se eleva a la consideración de la JUNTA DIRECTIVA este expediente con la siguiente propuesta y consideraciones:

- Que, de acuerdo con la documentación aportada y de las verificaciones realizadas por el área de prestaciones de la Mutualidad, le sea reconocida al mutualista D. ENOL BENEITEZ GARCIA, una incapacidad permanente parcial, y que sea indemnizado en la cantidad de MIL CIENTO CUARENTA EUROS (1.140€), de acuerdo con la clasificación consignada en el baremo de accidentes de trabajo – *capitulo I. Cabeza y cara – punto 2. Disminución de la agudeza visual de un ojo en menos de un 50 por 100.*

No obstante, la JUNTA DIRECTIVA, con su superior criterio, resolverá.

En Madrid, a 9 de octubre de 2023

Fdo. José-Andrés Cruz de Prado
Director de Prestaciones

VºBº José-Elias Gallegos Díaz de Villegas
Director General

Inscrita en el Registro Mercantil de Madrid, Tomo 6065, Folio 118, Hoja M-99098, CIF V85599645

Calle José Echegaray, 8 – Edif. III Pta. 2 Local 7 • 28232 Las Rozas (Madrid) • Tel. 91 446 14 08

Real Federación Española de Fútbol
MUTUALIDAD DE PREVISIÓN SOCIAL
DE FUTBOLISTAS ESPAÑOLES A PRIMA FIJA

SELLO DEL CLUB

Parte fechado en GIJÓN a 28 de marzo del 2022

Nombre y Apellidos del **Directivo** del Club que firma el presente parte de lesiones

LUISA Mª GUMIEL HORTAL DNI 10837128B

El firmante del presente documento se compromete a recabar el consentimiento expreso del afiliado que haya sufrido las lesiones reflejadas en el presente parte, con el objeto de que sus datos se incorporen a un registro informatizado de la Mutua de Previsión social de Futbolistas Españoles a Prima Fija, e informarle que le asisten los derechos contenidos en el artículo 5 de la LOPD, pudiendo ejercerlos en cualquier momento remitiéndose al titular del fichero.

Delegación Territorial _____ Nº Expediente _____ Firma

INFORMACIÓN PERSONAL

DNI 5 8 4 3 2 9 7 9 - F Nº Club 0 1 3 6 3 Nombre del Club ASUNCIÓN C.F.

Fecha de nacimiento 24 / 08 / 2004 Apellidos BENEITEZ GARCIA Nombre ENOL

Domicilio C/ JUAN ALVARGONZALEZ, 30 - 5ºC

Localidad GIJÓN Provincia ASTURIAS

CP 33208 Tlfno. 679627145 Categoría JUVENIL Modalidad FÚTBOL X F.SALA FÚTBOL7 Sexo MASC. X FEM.

Puesto PORTERO DEFENSA MEDIO DELANTERO Licencia PROFESIONAL AFICIONADO JUVENIL X CADETE INFANTIL ALEVIN Otros (especificar)

Superficie de entrenamiento C.NATURAL C.ARTIFICIAL X TIERRA OTROS Entrenamiento semanal (min) 210

PARTE DE LESIONES

Fecha de la lesión 25/03/2022 ¿Dónde ocurrió la lesión? PARTIDO ENTRENAMIENTO X Otros (especificar)

Si fue en el partido, ¿en qué minuto? 0-15 16-30 31-45 46-60 61-75 76-90 ¿En qué superficie? C.NATURAL C.ARTIFICIAL X TIERRA OTROS ¿Hubo colisión? SI NO

Equipo rival ¿Está relacionado con una lesión anterior (del mismo tipo y en el mismo lugar)? SI NO X Tipo de bota utilizada Multitaco césped artificial Otros

HISTORIA CLÍNICA

Asistencia prestada por Dr/Dra. Nº Colegiado

Tipo anatomopatológico (Tabla 1) Asiento anatómico (Tabla 2) LATERALIDAD DERECHA IZQUIERDA

Causa baja deportiva SI NO Fecha de la baja Días estimados para la vuelta a la competición

Exploraciones complementarias Rx RMN ECO TAC Otros (especificar)

Diagnóstico provisional

Tratamiento QUIRÚRGICO CONSERVADOR Si es conservador, indicar tipo

Observaciones

Diagnóstico definitivo

En a de del

El Médico de la Mutualidad

- Cuando la lesión sea leve, puede consignar el alta en esta casilla ALTA MÉDICA
- Todo Parte no cumplimentado será devuelto
- Es obligatorio adjuntar fotocopia de la Ficha Federativa y del DNI junto a esta parte

Jefatura Territorial de los Servicios Médicos de la Delegación

TABLA 1

Tipo anatomopatológico

GRUPO	CATEGORÍA	CÓDIGO
Fracturas y lesiones óseas	Fractura	01
	Otras lesiones óseas	02
Articulaciones y ligamentos	Luxación - Subluxación	03
	Esguinces	04
	Rotura ligamentosa	05
	Lesión de menisco	06
	Lesión condral	07
	Sinovitis	08
Músculos	Rotura de fibras musculares	09
	Contractura muscular	10
Tendones	Ruptura tendinosa	11
	Bursitis	12
	Tendinopatía	13
	Fascitis	14
Contusión	Hematoma - Contusión	15
Heridas cutáneas	Abrasión - Laceración	16
	Herida Inciso - Contusa	17
Sistema Nervioso	Conmoción (con / sin pérdida de conciencia)	18
	Lesión neurológica	19
Otras	Lesiones dentales	20
	Otras lesiones (especificar)	21

TABLA 2

Asiento anatómico

GENERAL	ESPECÍFICA	CÓDIGO
CABEZA		
Cabeza / cara	Cabeza / cara	01
	Dentaria	02
	Cara partes blandas	03
	Endocraneal	04
Cuello	Columna cervical	05
	Partes blandas	06
TRONCO		
Tronco superior	Esqueleto torácico	07
	Órganos internos	08
Tronco inferior	Región lumbar	09
	Región glútea	10
Abdomen	Pared abdominal	11
	Órganos internos	12
MIEMBRO SUPERIOR		
Hombro / clavícula	Artic. esterno-clavicular	13
	Artic. acromio clavicular	14
	Artic. escápulo humeral	15
	Clavícula	16
	Escápula	17
	Hombro partes blandas	18
Brazo	Húmero	19
	Brazo partes blandas	20
Codo	Epitroclea, Epicondillo, Oleacranon	21

GENERAL	ESPECÍFICA	CÓDIGO
Codo	Articulación codo	22
	Codo partes blandas	23
Antebrazo	Radio	24
	Cúbito	25
	Antebrazo partes blandas	26
Muñeca	Articulación muñeca	27
	Muñeca partes blandas	28
Mano / dedo	Carpo - metacarpo	29
	Falanges	30
	Mano partes blandas	31
MIEMBRO INFERIOR		
Cadera	Articulación coxo femoral	32
	Esqueleto pélvico	33
	Osteopatía Pubis	34
Muslo	Fémur	35
	Aductor	36
	Muslo partes blandas	37
	Extensores de la pierna	38
	Flexores de la pierna	39
Rodilla	Rótula	40
	Artic. rodilla	41
	Meseta tibial	42
	Lig. Medial	43
	Lig. Lateral	44

GENERAL	ESPECÍFICA	CÓDIGO
Rodilla	Lig. Cruzado Anterior	45
	Lig. Cruzado Posterior	46
	Ángulo post-ext	47
	Menisco externo	48
	Menisco interno	49
Pierna	Diafasis tibial	50
	Diafasis peroneal	51
	Pierna partes blandas	52
	Musculatura anterolateral	53
	Musculatura dorsal	54
Tobillo	Maleolo interno	55
	Maleolo externo	56
	Artic. tibioastragalina	57
	Lig. lateral externo tobillo	58
	Lig. lateral interno tobillo	59
	Tendón Aquiles	60
Pie / dedos	Tarso - metatarso	61
	Falanges del pie	62
	Pie partes blandas	63
VARIOS		
Sist. Nervioso	Nervios	64
Otros	Especificar	65

Este documento será válido única y exclusivamente para la utilización del mismo en caso de lesión, en los Centros concertados por esta Mutualidad. Por lo que la presentación de este parte de lesión en otros Centros Médicos no concertados, carece de validez y exime a esta entidad de cualquier responsabilidad derivada de esa asistencia sanitaria.

Ciudad del Fútbol - Av. Ramón y Cajal, s/n - 28230 Las Rozas, Madrid - Tel.: 91 495 98 00 - Fax: 91 495 98 01 - www.rfef.es

BOLETINES DEL MUTUALISTA: DNI: 58432979F BENEITEZ GARCIA, ENOL

Delegación	Cl. Lic.	Cuota Técnica	Cuota Bonif.	Importe Recar.	Importe Comer.	Importe Consor.	Pagado	F.Grab.	Nº Boletín	¿Cuota Correcta?	Fecha Boletín	Club
Delegación Asturiana	PB	14,98	0,00	0,00	14,98	0,02	15,00	01-12-2010 00:00	10/11-00003718	Sí	01-12-2010 00:00	01208 XEITOSA-FINSTRAL
Delegación Asturiana	PB	14,98	0,00	0,00	14,98	0,02	15,00	23-09-2011 00:00	11/12-00001717	Sí	23-09-2011 00:00	01208 XEITOSA-FINSTRAL
Delegación Asturiana	BS	14,98	0,00	0,00	14,98	0,02	15,00	10-08-2012 00:00	12/13-00000311	Sí	10-08-2012 00:00	01002 REAL SPORTING DE GIJON SAD
Delegación Asturiana	BS	15,98	0,00	0,00	15,98	0,02	16,00	10-10-2013 00:00	13/14-00008378	Sí	10-10-2013 00:00	01002 REAL SPORTING DE GIJON SAD
Delegación Asturiana	AL	19,97	0,00	0,00	19,97	0,03	20,00	10-09-2014 00:00	14/15-00702161	Sí	10-09-2014 00:00	01074 VERIÑA C.F.
Delegación Asturiana	AL	20,97	0,00	0,00	20,97	0,03	21,00	27-08-2015 00:00	15/16-00004779	Sí	27-08-2015 00:00	01202 C.D. MANUEL RUBIO
Delegación Asturiana	I	20,97	0,00	0,00	20,97	0,03	21,00	08-08-2016 00:00	16/17-00001465	Sí	08-08-2016 00:00	01206 S.D. LLANO 2.000
Delegación Asturiana	I	0,00	0,00	0,00	0,00	0,00	0,00	28-08-2017 00:00	17/18-00040141	Sí	28-08-2017 00:00	01206 S.D. LLANO 2.000
Delegación Asturiana	I	40,00	15,04	0,00	24,96	0,04	25,00	29-08-2017 00:00	17/18-00039801	Sí	29-08-2017 00:00	01206 S.D. LLANO 2.000
Delegación Asturiana	C	50,00	0,07	0,00	49,93	0,07	50,00	13-08-2018 00:00	18/19-00000984	Sí	13-08-2018 00:00	01206 S.D. LLANO 2.000
Delegación Asturiana	C	51,00	0,08	0,00	50,92	0,08	51,00	21-08-2019 00:00	19/20-00001247	Sí	21-08-2019 00:00	01014 U.C. DE CEARES
Delegación Asturiana	J	44,58	1,29	0,00	43,29	0,06	43,35	21-09-2020 00:00	20/21-00000844	Sí	21-09-2020 00:00	01074 VERIÑA C.F.
Delegación Asturiana	J	52,00	0,08	0,00		0,08	52,00	07-09-2021 00:00	21/22-00002486	Sí	07-09-2021 00:00	01363 ASUNCION C.F.
Delegación Asturiana	DE	13,48	0,00	0,00	13,48	0,02	13,50	29-09-2023 14:24	23/24-00032533	Sí	29-09-2023 14:24	01074 VERIÑA C.F.

RECONOCIMIENTOS DEL MUTUALISTA: DNI: 58432979F BENEITEZ GARCIA, ENOL

Delegación	Temporada	Colegiado	Evaluación	Fecha del Reconocimiento	Caducidad del Reconocimiento
Delegación Asturiana	2010-2011	6397	Apto	22-09-2010	01-09-2012
Delegación Asturiana	2012-2013	2222	Apto	07-08-2012	01-08-2014
Delegación Asturiana	2014-2015	3308023	Apto	26-08-2014	01-08-2016
Delegación Asturiana	2015-2016	6542	Apto	24-05-2016	01-05-2018
Delegación Asturiana	2017-2018	12148	Apto	09-05-2018	01-05-2020
Delegación Asturiana	2020-2021	12148	Apto	18-09-2020	01-09-2022

LESIONES DEL MUTUALISTA: DNI: 58432979F BENEITEZ GARCIA, ENOL

Num. de Expediente	Fecha Lesión	Club	Fecha de Alta
201433003529	2014-12-06	01074 - Veriña C.F.	-
201633000596	2016-02-20	01202 - C.D. Manuel Rubio	-
201833000189	2018-01-20	01206 - S.D. Llano 2.000	2018-02-05
202133002172	2021-11-26	01363 - Asunción C.F.	2022-02-18
202233001002	2022-03-25	01363 - Asunción C.F.	2022-12-14

NHC	344
NOMBRE	BENEITEZ GARCÍA, ENOL
NUMERO DE TELEFONO	679627145
DIRECCIÓN	C/Juan Alvargonzález 30 5ºC 33208
POBLACIÓN	GIJÓN
PROVINCIA	ASTURIAS
CIF/DNI	58432979F
e-mail	enolete2004@gmail.com
FECHA DE NACIMIENTO	24/08/2004
SEGURO	PRIVADO

Dra. Eva Villota
OFTALMÓLOGA
ESPECIALISTA EN RETINA MÉDICO-QUIRÚRGICA

ANTECEDENTES PERSONALES:

Sin alergias medicamentosas conocidas. Sin antecedentes médicos ni quirúrgicos de interés.

ENFERMEDAD ACTUAL:

Balonazo el 25/3/22 jugando al futbol en el ojo derecho . AV inicial 0,05 Snellen. TTO: DEXA, CICLO y PREDNISONA ALONGA 50 mg. Presentaba una conmoción retiniana y un agujero lamelar con desprendimiento neurosensorial subfoveal, (valorado de urgencias en el Hosp de Cabueñes). Las revisiones siguientes se confirma la existencia de una contusión retiniana severa con afectación macular, pero se descarta la formación de un agujero macular traumático.

EXPLORACIÓN FÍSICA OCULAR a fecha 22-03-23

Agudeza Visual sc: OD: 0,2 dif en escala de Snellen (aproximadamente un 20% respecto a la normalidad)
OI: 1,0 en escala de Snellen.

Biomicroscopía OD: Cornea transparente. CA amplia. No impresiona de recesión angular.
Cristalino transparente sin desinserción zonular.

Biomicroscopía OI: dentro de límites normales.

Presión intraocular: OD: 9 mmHg y OI: 16 mmHg

Fondo de ojo derecho: Contusión retiniana en área macular con movilización pigmentaria que se extiende hacia retina superior por arcada T Sup. Restos de hemovítreo sin desinserción de la ora bajo indentación. Tiene una zona de retina más debilitada a nivel sup ligeramente temporal, con alguna tracción vítrea pero sin rotura.

Fondo de ojo Izquierdo: Dentro de límites normales.

OCT m OD: Hipertrofia del EPR sufoveal reactiva con pérdida de capas externas en región sup y temporal de mácula. No hay Agujero Macular ni de espesor completo ni lamelar ni tampoco desprendimiento neurosensorial

OCT m OI: dentro de límites normales.

Campimetría 24:2 C Sita Faster: OD: VFI: 80%. DM: -7,40 dB. Escotoma inferior que afecta a puntos centrales. Ligeramente mejor que el previo. Se adjunta
OI: VFI: 99%. Dentro de límites normales (posee previo, no se repite)

PRUEBAS COMPLEMENTARIAS:

Reti + OCT m+ Campimetría

IMPRESIÓN DIAGNÓSTICA

- Secuela retiniana de traumatismo contuso en el ojo derecho con conmoción retiniana macular, movilización pigmentaria reactiva y atrofia macular que se extiende desde el centro de la visión (mácula) hacia retina superior condicionando un escotoma central, escotoma inferior y limitación en la visión central (0,2 difícil en escala de Snellen).
- Restos de hemovítreo post –traumático.

EVOLUCIÓN Y COMENTARIOS:

Se aconsejan revisiones anuales.

La visión del ojo derecho no se considera recuperable con los conocimientos actuales.

Todo lo cual se hace constar en Gijón a 23/03/2022

Dra. Eva Villota Deleu
Col Nº 3310368
Licenciado en Medicina. Oftalmologa
Especialista en Retina Médico-Quirúrgica
Fellow of the European Board of Ophthalmology

SERVICIO DE SALUD DEL PRINCIPADO DE ASTURIAS	**Hospital Universitario de Cabueñes**	Nº Historia Clínica	490267
		Nombre	ENOL
		Primer Apellido	BENEITEZ
	Tipo de documento: **Informe Clínico de Urgencias**	Segundo Apellido	GARCIA
	Unidad Asistencial Responsable: **Servicio de Urgencia Hospitalaria**	Fecha de nacimiento	24/08/2004
	Fecha y hora de ingreso o de activación del recurso: **25/03/2022 21:18**	Sexo:	H
	Fecha y Hora de Alta: **25/03/2022 22:17**		

OTROS DATOS DEL PACIENTE			
DNI/T.Residencia/Pasaporte	**58432979F**	CIP C Autónoma	**ASTU000100255541**
NASS	**33/0120285541**	Código SNS	**BNGR040824905018**
		CIP Europeo	
Teléfono	**984198404**	Teléfono móvil	**634742871**
DOMICILIO			
Tipo de vía	Nombre de la vía	**JUAN ALVARGONZALEZ 30, 5ºC**	
Número de la vía		Población	**Gijón**
Piso		Municipio	**Gijón**
Letra		Provincia	**Asturias**
Código Postal	**33208**	País	**ESPAÑA**
DATOS DEL PROCESO ASISTENCIAL			
Procedencia	**Petición Propia**	Tipo de consulta	**Accidente Deportivo**
Motivo de alta	**Domicilio**		

MOTIVO DE CONSULTA
URG: Balonazo en OD

ANTECEDENTES
Alergias
SIN ALERGIAS MEDICAMENTOSAS CONOCIDAS
Antecedentes familiares

Antecedentes personales
NAMC
Antecedentes oftalmológicos
No refiere.-
Medicación previa

HISTORIA ACTUAL
Acude porque hace 15 minutos recibe un balonazo jugando futbol en su OD. Ve borroso posteriormente

EXPLORACIÓN FÍSICA
ÚLTIMA EXPLORACIÓN OFTALMOLÓGICA
Agudeza visual sin corrección (ojo derecho): 0.05.
Agudeza visual sin corrección (ojo izquierdo): 1.0.
Agudeza visual con estenopéico (ojo derecho): 0.05.
Motilidad ocular intrínseca: PICNR algo más floja OD, NO DPAR..
Vías lagrimales - Párpados- Órbitas: No hematomas..
Biomicroscopía (ojo derecho): Hiperemia +, córnea con huso de krukenberg, FLUO-, tyndal++, no nivel, CA amplia, pupila redonda reactiva, cristalino transparente..
Biomicroscopía (ojo izquierdo): Polo anterior normal..
Presión intraocular (ojo derecho): 16 mmHg.
Presión intraocular (ojo iquierdo): 11 mmHg.
Dilatación: Tropicamida;Fenilefrina.
Fondo ojo (ojo derecho): Papila con borde nasal algo borrado, sin hemorragias. mácula con imagen de conmoción retiniana. Hemorragias pequeñas en llama en arcada temporal superior con trazas de hemovítreo y en media periferia temporal superior con hemorragias en llama y muy mala visualización por hemovítreo más denso..

RESUMEN DE PRUEBAS COMPLEMENTARIAS
EVOLUCIÓN Y COMENTARIOS

OCT con imagen de agujero lamelar. CFN bien.

DIAGNÓSTICO PRINCIPAL

Traumatismo cerrado OD
Hemovítreo y conmoción retiniana OD

OTROS DIAGNÓSTICOS

PROCEDIMIENTOS

TRATAMIENTO

Recomendaciones

Reposo.

Fármacos

Dexametasona colirio: 1 gota cada 2h, respetando el sueño nocturno.
Ciclopléjico 1 gota cada 8h

OTRAS RECOMENDACIONES

Revisión: domingo a las 18.00 hrs.

Nombre Responsable 1 **Javier Ignacio Yañez Alarcon**	Nombre Responsable 2
Categoría Profesional 1	Categoría Profesional 2
Fecha de Firma **25/03/2022**	

INSTITUCIÓN EMISORA			
Denominación del Servicio de Salud	**SESPA. Servicio de Salud del Principado de Asturias.**		
Denominación del provisor de servicios:			
Denominación del Centro:	**Hospital Universitario de Cabueñes**		
Tipo de vía	**Calle**	Municipio	**Gijón**
Nombre de la vía	**Los Prados**	Provincia	**Asturias**
Número de la vía	**395**	País	**España**
Código Postal	**33394**	Teléfono	**985 18 50 00**
Dirección Web/Correo Electrónico:			

SERVICIO DE SALUD DEL PRINCIPADO DE ASTURIAS	**Hospital Universitario de Cabueñes**	Nº Historia Clínica	**490267**
		Nombre	**ENOL**
		Primer Apellido	**BENEITEZ**
	Tipo de documento: **Informe Seguimiento de Consulta Externa**	Segundo Apellido	**GARCIA**
	Servicio: **Oftalmología**	Fecha de nacimiento	**24/08/2004**
	Unidad:	Sexo	**H**
	Fecha de Consulta: **27/03/2022**		

OTROS DATOS DEL PACIENTE			
DNI/T.Residencia/Pasaporte	**58432979F**	CIP C Autónoma	**ASTU000100255541**
NASS	**33/0120285541**	Código SNS	**BNGR040824905018**
		CIP Europeo	
Teléfono	**984198404**	Teléfono móvil	**634742871**

DOMICILIO			
Tipo de vía	Nombre de la vía **JUAN ALVARGONZALEZ 30, 5ºC**		
Número de la vía		Población	**Gijón**
Piso		Municipio	**Gijón**
Letra		Provincia	**Asturias**
Código Postal	**33208**	País	**ESPAÑA**

MOTIVO DE CONSULTA
Revisión conmoción retiniana.

EVOLUCIÓN Y COMENTARIOS
OCT hoy con imagen de agujero lamelar y DNS subfoveal. Disrupción de capa de fotoreceptores en 21 líneas. Se explica a padre el pronóstico incierto.
CFN se mantiene estable.

Se inicia corticoide oral.

TRATAMIENTO
Recomendaciones
Reposo.
Fármacos
Dexametasona colirio: 1 gota cada 4h, respetando el sueño nocturno.
Ciclopléjico 1 gota cada 8h

Oral:
Prednisona 50 mg día por la mañana.

OTRAS RECOMENDACIONES
Revisión prox miércoles 30/3 a las 12.30 hrs.

Nombre Responsable 1 **Javier Ignacio Yañez Alarcon**	Nombre Responsable 2 **Carolina Esaa Caride**
Categoría Profesional 1	Categoría Profesional 2
Fecha de Firma **27/03/2022**	

INSTITUCIÓN EMISORA			
Denominación del Servicio de Salud	**SESPA. Servicio de Salud del Principado de Asturias.**		
Denominación del provisor de servicios:			
Denominación del Centro:	**Hospital Universitario de Cabueñes**		
Tipo de vía	**Calle**	Municipio	**Gijón**
Nombre de la vía	**Los Prados**	Provincia	**Asturias**
Número de la vía	**395**	País	**España**
Código Postal	**33394**	Teléfono	**985 18 50 00**
Dirección Web/Correo Electrónico:			

SERVICIO DE SALUD DEL PRINCIPADO DE ASTURIAS	**Hospital Universitario de Cabueñes**	Nº Historia Clínica	**490267**
		Nombre	**ENOL**
		Primer Apellido	**BENEITEZ**
	Tipo de documento: **Informe Seguimiento de Consulta Externa**	Segundo Apellido	**GARCIA**
	Servicio: **Oftalmología**	Fecha de nacimiento	**24/08/2004**
	Unidad:	Sexo	**H**
	Fecha de Consulta: **30/03/2022**		

OTROS DATOS DEL PACIENTE			
DNI/T.Residencia/Pasaporte	**58432979F**	CIP C Autónoma	**ASTU000100255541**
NASS	**33/0120285541**	Código SNS	**BNGR040824905018**
		CIP Europeo	
Teléfono	**984198404**	Teléfono móvil	**634742871**

DOMICILIO			
Tipo de vía	Nombre de la vía	**JUAN ALVARGONZALEZ 30, 5ºC**	
Número de la vía		Población	**Gijón**
Piso		Municipio	**Gijón**
Letra		Provincia	**Asturias**
Código Postal	**33208**	País	**ESPAÑA**

MOTIVO DE CONSULTA
Revisión conmoción retiniana.

EVOLUCIÓN Y COMENTARIOS

TRATAMIENTO
Recomendaciones
Reposo.
Fármacos
- Dexametasona colirio: 1 gota cada 6h por 1 semana, luego cada 8 horas hasta revision, respetando el sueño nocturno.

- Ciclopléjico 1 gota cada 8h

Oral:
Prednisona 50 mg 3/4 por la mañana por 5 días, luego 1/2 por 5 días, luego 1/4 por 5 dias.

OTRAS RECOMENDACIONES
Rev 13/04/2022 a las 11:30horas

Nombre Responsable 1 **Laura Blanca Alfaya Muñoz**	Nombre Responsable 2
Categoría Profesional 1	Categoría Profesional 2
Fecha de Firma **30/03/2022**	

INSTITUCIÓN EMISORA			
Denominación del Servicio de Salud	**SESPA. Servicio de Salud del Principado de Asturias.**		
Denominación del provisor de servicios:			
Denominación del Centro:	**Hospital Universitario de Cabueñes**		
Tipo de vía	**Calle**	Municipio	**Gijón**
Nombre de la vía	**Los Prados**	Provincia	**Asturias**
Número de la vía	**395**	País	**España**
Código Postal	**33394**	Teléfono	**985 18 50 00**
Dirección Web/Correo Electrónico:			

SERVICIO DE SALUD DEL PRINCIPADO DE ASTURIAS	**Hospital Universitario de Cabueñes**	Nº Historia Clínica	490267
		Nombre	ENOL
		Primer Apellido	BENEITEZ
	Tipo de documento: **Informe Clinico de Consulta Externa**	Segundo Apellido	GARCIA
	Servicio: **Oftalmología**	Fecha de nacimiento	24/08/2004
	Unidad:	Sexo	H
	Fecha de Consulta: **13/04/2022**		

OTROS DATOS DEL PACIENTE			
DNI/T.Residencia/Pasaporte	**58432979F**	CIP C Autónoma	**ASTU000100255541**
NASS	**33/0120285541**	Código SNS	**BNGR040824905018**
		CIP Europeo	
Teléfono	**984198404**	Teléfono móvil	**634742871**
DOMICILIO			
Tipo de vía	Nombre de la vía	**JUAN ALVARGONZALEZ 30, 5ºC**	
Número de la vía		Población	**Gijón**
Piso		Municipio	**Gijón**
Letra		Provincia	**Asturias**
Código Postal	**33208**	País	**ESPAÑA**

MOTIVO DE CONSULTA
REVISIÓN CONMOCIÓN RETINIANA OD

ANTECEDENTES
Alergias
SIN ALERGIAS MEDICAMENTOSAS CONOCIDAS
Antecedentes familiares

Antecedentes personales
NAMC
Antecedentes oftalmológicos
25/3/22: Traumatismo cerrado OD
Hemovítreo, conmoción retiniana y agujero lamelar OD.
27/3/22: Prednisona 50 mg día (peso aprox 70 kg)
Medicación previa

HISTORIA ACTUAL
Revisión conmoción retiniana OD. Subjetivamente algo mejor.

EXPLORACIÓN FÍSICA
ÚLTIMA EXPLORACIÓN OFTALMOLÓGICA
Agudeza visual sin corrección (ojo derecho): 0.2.
Agudeza visual con estenopéico (ojo derecho): 0.2.
Biomicroscopía (ojo derecho): No hiperemia, córnea bien. No Tyndall. Cristalino transparente. Midriasis amplia..
Presión intraocular (ojo derecho): 12 mmHg.
Fondo ojo (ojo derecho): Papila de bordes nítidos y buena coloración. Mácula con EPR alterado, no se ve agujero aparentemente. En la periferia inferior hay varias zonas de hemorragia pre e intrarretinianas, en resolución. Hay restos hemáticos ocres en vítreo alrededor de las VI horas. No se aprecian zonas de edema retiniano..

RESUMEN DE PRUEBAS COMPLEMENTARIAS
OCT Retina (ojo derecho): No agujero macular, EPR alterado con atrofia retiniana central..

EVOLUCIÓN Y COMENTARIOS
Traumatismo contuso en OD (sin herida penetrante ocular) que ha presentado en la evolución hemovítreo (en franca resolución), conmoción retiniana ya resuelta y agujero macular traumático que se ha resuelto con posibles secuelas (mácula con EPR alterado y atrofia retiniana).

DIAGNÓSTICO PRINCIPAL
HEMOVÍTREO, CONMOCIÓN RETINIANA Y AGUJERO MACULAR TRAUMÁTICO OD

OTROS DIAGNÓSTICOS
PROCEDIMIENTOS
TRATAMIENTO

SERVICIO DE SALUD DEL PRINCIPADO DE ASTURIAS	**Hospital Universitario de Cabueñes**	Nº Historia Clínica	**490267**
		Nombre	**ENOL**
		Primer Apellido	**BENEITEZ**
	Tipo de documento: **Informe Clínico de Consulta Externa**	Segundo Apellido	**GARCIA**
	Servicio: **Oftalmología**	Fecha de nacimiento	**24/08/2004**
	Unidad:	Sexo	**H**
	Fecha de Consulta: **13/04/2022**		

Recomendaciones

Fármacos

- Dexametasona colirio: 1 gota 1 vez al día hasta revisión.
- Ciclopléjico 1 gota cada 8h

Oral:

Suspender Prednisona

OTRAS RECOMENDACIONES

Revisión 1 mes RETINA

Nombre Responsable 1 **Pablo De La Roz Martin**	Nombre Responsable 2
Categoría Profesional 1	Categoría Profesional 2
Fecha de Firma **13/04/2022**	

INSTITUCIÓN EMISORA			
Denominación del Servicio de Salud	**SESPA. Servicio de Salud del Principado de Asturias.**		
Denominación del provisor de servicios:			
Denominación del Centro:	**Hospital Universitario de Cabueñes**		
Tipo de vía	**Calle**	Municipio	**Gijón**
Nombre de la vía	**Los Prados**	Provincia	**Asturias**
Número de la vía	**395**	País	**España**
Código Postal	**33394**	Teléfono	**985 18 50 00**
Dirección Web/Correo Electrónico:			

18.05.22

18:15

SERVICIO DE SALUD DEL PRINCIPADO DE ASTURIAS	**Hospital Universitario de Cabueñes**	Nº Historia Clínica	490267
		Nombre	ENOL
	Tipo de documento: **Informe Clínico de Consulta Externa**	Primer Apellido	BENEITEZ
	Servicio: Oftalmología	Segundo Apellido	GARCIA
	Unidad:	Fecha de nacimiento	24/08/2004
	Fecha de Consulta: **16/05/2022**	Sexo	H

OTROS DATOS DEL PACIENTE

DNI/T.Residencia/Pasaporte	58432979F	CIP C Autónoma	ASTU000100255541
NASS	33/0120285541	Código SNS	BNGR040824905018
		CIP Europeo	
Teléfono	984198404	Teléfono móvil	634742871

DOMICILIO

Tipo de vía	Nombre de la vía	JUAN ALVARGONZALEZ 30, 5ºC	
Número de la vía		Población	Gijón
Piso		Municipio	Gijón
Letra		Provincia	Asturias
Código Postal	33208	País	ESPAÑA

MOTIVO DE CONSULTA
REVISIÓN CONMOCIÓN RETINIANA OD

ANTECEDENTES
Alergias
SIN ALERGIAS MEDICAMENTOSAS CONOCIDAS
Antecedentes familiares

Antecedentes personales
NAMC
Antecedentes oftalmológicos
25/3/22: Traumatismo cerrado OD
Hemovítreo, conmoción retiniana y agujero lamelar OD.
27/3/22: Prednisona 50 mg día (peso aprox 70 kg)
Medicación previa

HISTORIA ACTUAL
Revisión conmoción retiniana OD. Subjetivamente mejor.

EXPLORACIÓN FÍSICA
ÚLTIMA EXPLORACIÓN OFTALMOLÓGICA
Agudeza visual sin corrección (ojo derecho): 0.3.
Agudeza visual sin corrección (ojo izquierdo): 1.
Agudeza visual con estenopéico (ojo derecho): NM.
Agudeza visual con estenopéico (ojo izquierdo): 1.
Biomicroscopía (ojo derecho): No hiperemia, córnea bien. No Tyndall. Cristalino transparente. Midriasis amplia..
Biomicroscopía (ojo izquierdo): Polo anterior normal..
Presión intraocular (ojo derecho): 17 mmHg.
Presión intraocular (ojo iquierdo): 16 mmHg.
Dilatación: Tropicamida;Fenilefrina.
Fondo ojo (ojo derecho): Papila de bordes nítidos y buena coloración, exc 0.2. Mácula con EPR alterado, con atrofia generalizada, sin agujero macular asociado. Resolución de hemorragias en periferia con restos hemáticos en vítreo inferotemporal sin roturas asociadas. No se aprecian zonas de edema / contusion retinianao..
Fondo ojo (ojo iquierdo): E/P 0.2, macula y periferia bien.

RESUMEN DE PRUEBAS COMPLEMENTARIAS
OCT Retina (ojo derecho): No agujero macular, EPR alterado con atrofia retiniana central..
OCT Retina (ojo izquierdo): Normal..

EVOLUCIÓN Y COMENTARIOS

DIAGNÓSTICO PRINCIPAL

[12b53a526957317362cb5c18858b887ab75f2c56bd8768c9707fd79bf68247c7]

679627145 Tfno.

Atrofia macular secundaria a traumatismo cerrado OD

OTROS DIAGNÓSTICOS

HV resuelto
Conmocion retiniana resuelta
Agujero macular cerrado

PROCEDIMIENTOS

TRATAMIENTO

Recomendaciones

Fármacos

- Dexametasona días alternos por 2 semanas y suspender

OTRAS RECOMENDACIONES

Revisión 2 meses

Nombre Responsable 1 **Neyla Carolina Esaa Caride**	Nombre Responsable 2
Categoría Profesional 1	Categoría Profesional 2
Fecha de Firma **16/05/2022**	

INSTITUCIÓN EMISORA			
Denominación del Servicio de Salud	**SESPA. Servicio de Salud del Principado de Asturias.**		
Denominación del provisor de servicios:			
Denominación del Centro:	**Hospital Universitario de Cabueñes**		
Tipo de vía	**Calle**	Municipio	**Gijón**
Nombre de la vía	**Los Prados**	Provincia	**Asturias**
Número de la vía	**395**	País	**España**
Código Postal	**33394**	Teléfono	**985 18 50 00**
Dirección Web/Correo Electrónico:			

[12b53a5269573173 62cb5c188586887ab75f2c56bd8768c9707fd79bf68247c7]

NHC	344
NOMBRE	BENEITEZ GARCÍA, ENOL
NUMERO DE TELEFONO	679627145
DIRECCION	C/Juan Alvar Gonzalez 30 5ºC 33208
POBLACION	GIJÓN
PROVINCIA	ASTURIAS
CIUDAD	58432979F
E-MAIL	enolete2004@gmail.com
FECHA DE NACIMIENTO	24/08/2004
SEGURO	PRIVADO

Dra. Eva Villota
OFTALMÓLOGA
ESPECIALISTA EN RETINA MÉDICO-QUIRÚRGICA

ANTECEDENTES PERSONALES:

Sin alergias medicamentosas conocidas. Sin antecedentes médicos ni quirúrgicos de interés.

ENFERMEDAD ACTUAL:

Balonazo el 25/3 jugando al futbol en el ojo derecho . AV inicial 0,05 Snellen. TTO: DEXA, CICLO y PREDNISONA ALONGA 50 mg. Presentaba una conmoción retiniana y un agujero lamelar con desprendimiento neurosensorial subfoveal, (valorado de urgencias en el Hosp de Cabueñes). Las revisiones siguientes se confirma la existencia de una contusión retiniana severa con afectación macular, pero se descarta la formación de un agujero macular traumático.

EXPLORACIÓN OFTALMOLÓGICA (a fecha actual)

Agudeza Visual sc: OD: 0,3 buscando Snellen
OI: 1,0 Snellen

Biomicroscopía OD: Cornea transparente. CA amplia. No inmpresiona de recesión angular. Buena midriasis farmacológica regular. Cristalino transparente sin desinserción zonular.

Biomicroscopía OI: Dentro de límites normales

Presión intraocular: OD: 10 mmHg y OI: 16 mmHg

Fondo de ojo OD: Contusión retiniana en área macular con movilización pigmentaria. Restos de hemovítreo y fibrina sin desinserción de la ora bajo indentación. Tiene una zona de retina más debilitada a nivel superior ligeramente temporal, con alguna tracción vítrea pero sin rotura.

Fondo de ojo OI: Dentro de límites normales a nivel central y periférico.

OCT macular OD: Hipertrofia del EPR sufoveal reactiva con pérdida de capas externas en región superior y temporal de mácula. No hay agujero macular ni de espesor completo ni lamelar ni tampoco desprendimientos neurosensoriales. La movilización pigmentaria se extiende por la zona superior de mácula sobrepasando arcada temporal superior

OCT macular OI: Dentro de límites normales

Hospital
Begoña

IMPRESIÓN DIAGNÓSTICA

Traumatismo contuso severo en el ojo derecho con conmoción retiniana macular, movilización pigmentaria reactiva en polo posterior y zona ecuatorial superior y restos de hemovítreo. De manera secundaria presenta una atrofia macular post-traumática.

EVOLUCIÓN Y COMENTARIOS:

La agudeza visual del paciente está limitada por el daño macular secundario al traumatismo y ya no se esperan grandes cambios.

Será revisado en octubre para controles periódicos dado que el ojo puede realizar complicaciones tardías debido al traumatismo severo.

Todo lo cual se hace constar en Gijón a 23/05/2022

Dra. Eva Villota Deleu
OFTALMOLOGA
Colegiada Nº 3310368

Dra. Eva Villota Deleu
Col Nº 3310368
Licenciado en Medicina. Oftalmologa
Especialista en Retina Médico-Quirúrgica
Fellow of the European Board of Ophthalmology

Avda. Pablo Iglesias, 92 • 33204 GIJON
Telef. 985 36 77 11 • Fax 985 365 385

Hospital Begoña de Gijón, S.L. • Inscrita en el Registro Mercantil de Asturias, tomo 2.186, folio 160, hoja nº AS-11.339, inscripción 1ª - N.I.F.: B-33604240

OD Análisis de campo único

Central 24-2C Prueba de umbral

Monitor de fijación:	Monitorización de la mirada	Estímulo:	III, Blanco	Fecha:	18-oct-2022
Objetivo de fijación:	Central	Fondo:	31.5 asb	Hora:	14:06
Pérdidas de fijación:	0/0	Estrategia:	SITA Faster	Edad:	18
Errores falsos pos.:	3%	Diámetro de pupila:			
Errores falsos neg.:	0%	Agudeza visual:			
Duración:	03:23	Rx: +0.00 DS			
Foveal:	Apagado				







Total Deviation

Pattern Deviation

PHG: Fuera de límites normales

VFI: 68%

MD24-2C: -10,84 dB P < 0.5%

PSD24-2C: 13,04 dB P < 0.5%

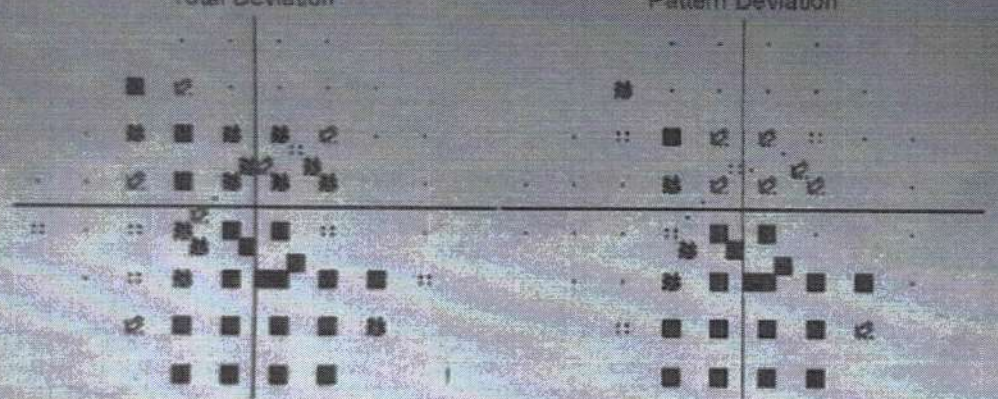

:: P < 5%

P < 2%

P < 1%

P < 0.5%

Comentarios

Escotoma central e inf por lesión traumática macular que se extiende ecuatorial sup.

ZEISS

HFA 3 840-15078/1.5.2.431 Versión 1.5.2.431 Generado: 18/10/2022 14:14:18 por Administrador Página 1 de 1

Dra. Eva Villota Deleu

OFTALMOLOGA

Colegiada Nº 3310368

14-ago-2004
Otro
2225108868

ZEISS

Hospital Segovia
985387701

OS Análisis de campo único

Central 24-2C Prueba de umbral

Monitor de fijación:	Monitorización de la mirada	Estímulo:	III, Blanco	Fecha:	18-oct-2022
Objetivo de fijación:	Central	Fondo:	31,5 asb	Hora:	14:11
Pérdidas de fijación:	0/0	Estrategia:	SITA Faster	Edad:	18
Errores falsos pos.:	12%	Diámetro de pupila:			
Errores falsos neg.:	0%	Agudeza visual:			
Duración:	02:09	Rx: +0,00 DS			
Foveal:	Apagado				

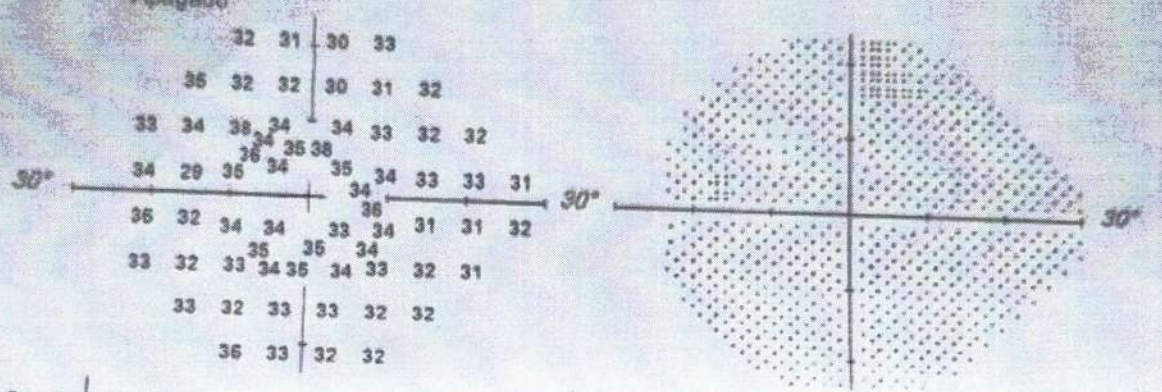



Total Deviation

Pattern Deviation

PHG: Caso dudoso

VFI: 99%
MD24-2C: 0,14 dB
PSD24-2C: 1,52 dB

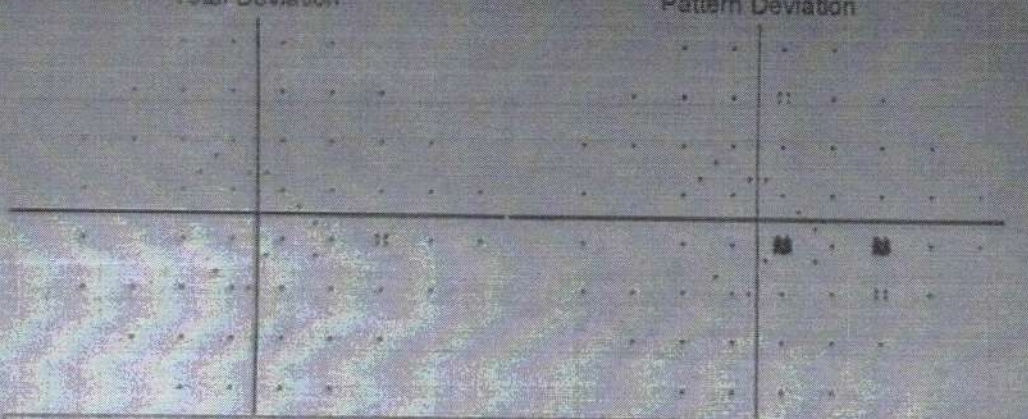

:: P < 5%
P < 2%
P < 1%
P < 0.5%

Comentarios

ZEISS

Dra. Eva Villota Deleu
OFTALMOLOGA
Nº 3310368